https://doi.org/10.34883/PI.2022.12.3.021
УДК 617.7-001.17

Марченко Л.Н.[1], Чекина А.Ю.[1] ✉, Джумова М.Ф.[1], Бутько Л.В.[1], Федулов А.С.[1], Качан Т.В.[1], Гузов С.А.[1], Василевич И.Б.[2], Матиевский К.А.[2], Квачева З.Б.[2], Полешко А.Г.[2], Волотовский И.Д.[2]
[1] Белорусский государственный медицинский университет, Минск, Беларусь
[2] Институт биофизики и клеточной инженерии Национальной академии наук Беларуси, Минск, Беларусь

Эффективность клеточной терапии щелочного ожога роговицы в эксперименте

Конфликт интересов: не заявлен.

Подана: 04.07.2022
Принята: 26.09.2022
Контакты: anna.chekina19@gmail.com

Резюме

Представлены результаты применения метода клеточной терапии с использованием мезенхимальных стромальных стволовых клеток, полученных из жировой ткани, и лимбальных эпителиальных стволовых клеток глаза кроликов в стимуляции регенеративного процесса при щелочном ожоге роговицы 2-й степени в эксперименте. Установлено, что введение стволовых клеток в виде перилимбальных субконъюнктивальных инъекций ускоряло эпителизацию ожоговой раны роговицы у животных, уменьшало отек стромы и способствовало формированию менее интенсивного помутнения роговой оболочки при сопоставлении с группой сравнения. Полученные данные свидетельствуют о благоприятном воздействии клеточной терапии на процессы регенерации при химическом ожоге роговицы и могут послужить основанием для дальнейшей разработки метода с целью его применения в клинической практике.
Ключевые слова: стволовые клетки, мезенхимальные стромальные стволовые клетки жировой ткани, лимбальные эпителиальные стволовые клетки, щелочной ожог роговицы, эксперимент

Marchenko L.[1], Chekina A.[1] ✉, Dzhumova M.[1], Butko L.[1], Fedulov A.[1], Kachan T.[1], Guzov S.[1], Vasilevich I.[2], Matievsky K.[2], Kvacheva Z.[2], Polevko A.[2], Volotovski I.[2]
[1] Belarusian State Medical University, Minsk, Belarus
[2] Institute of Biophysics and Cell Engineering, National Academy of Sciences of Belarus, Minsk, Belarus

Effectiveness of Cell Therapy for Alkaline Corneal Burn in the Experiment

Conflict of interest: nothing to declare.

Submitted: 04.07.2022
Accepted: 26.09.2022
Contacts: anna.chekina19@gmail.com

Abstract

The results of cell therapy using mesenchymal stromal stem cells obtained from adipose tissue and limbal epithelial stem cells of the rabbit eye in stimulating the regenerative process in case the corneal alkaline 2nd stage burn in the experiment are presented. It was found that the introduction of stem cells in the form of perilimbal subconjunctival injections accelerated the epithelialization of the corneal burn wound in animals, reduced the stromal edema and contributed to the formation of less intense corneal opacity when compared with the comparison group. The obtained data indicate a favorable effect of cell therapy on regeneration processes in alkaline corneal burns and can serve as a basis for further development of the method with a view to its application in clinical practice.
Keywords: stem cells, mesenchymal stromal stem cells of adipose tissue, limbal epithelial stem cells, corneal alkaline burn, experiment

■ ВВЕДЕНИЕ

Одним из решений важной проблемы лечения заболеваний роговицы является применение клеточных технологий: трансплантации аутологичных и аллогенных культивированных мезенхимальных и эпителиальных стволовых клеток. Показано, что мезенхимальные стромальные стволовые клетки (МССК) имеют потенциальную терапевтическую ценность в восстановлении роговицы, так как обладают противовоспалительным и модулирующим ангиогенез роговицы действием и, следовательно, способны подавлять отторжение трансплантата и содействовать заживлению ран роговицы [1–3].

Установлено, что структуры глаза содержат клетки со свойствами стволовых, к ним относятся: лимб роговицы, сетчатка, цилиарное тело, ретинальный пигментный эпителий и др. [4].

Область лимба рассматривается как классическое место локализации лимбальных эпителиальных стволовых клеток (ЛЭСК). При различных заболеваниях глаза восстановительных резервов ЛЭСК оказывается недостаточно. Показана возможность накопления пролиферативно активных ЛЭСК и МССК жировой ткани (ЖТ)

орбиты глаза в культуре. Имеется ряд протоколов их эффективных клинических испытаний при повреждениях структур глаза [5–8].

Альтернативой получения стволовых клеток путем трансконъюнктивальной эксплантации орбитальной жировой ткани может явиться забор подкожной жировой клетчатки из иных компартментов – затылочной области, внутренней поверхности плеча [9]. Процедура получения жировой ткани как источника стволовых клеток является более доступной, чем удаление участка лимба. Клинические исследования с положительным терапевтическим результатом при использовании аутологичных МССК ЖТ в последние годы сосредоточены на их регенеративном/репаративном потенциале и профилактике отторжения донорского роговичного трансплантата [1].

Разработка клеточных технологий для стимуляции регенерации роговицы является актуальным направлением исследований в области поиска оптимальных методов лечения корнеальных заболеваний. Одним из обязательных этапов разработки терапевтических воздействий с использованием клеточных технологий является доклиническое исследование их эффективности и безопасности в эксперименте.

■ ЦЕЛЬ ИССЛЕДОВАНИЯ

Оценка эффективности клеточной терапии химического ожога роговицы у кроликов с использованием культивированных аутологичных лимбальных эпителиальных и мезенхимальных стромальных стволовых клеток жировой ткани.

■ МАТЕРИАЛЫ И МЕТОДЫ

Моделирование химического ожога роговицы у кроликов

Экспериментальные исследования проведены в осенне-зимний период на базе экспериментально-биологической клиники УО «БГМУ» на 10 кроликах-самцах (20 глаз) породы шиншилла массой 2,5–3,5 кг, содержащихся на стандартном рационе вивария. Протокол исследования был предварительно одобрен комитетом по биомедицинской этике УО «БГМУ» и соответствовал международно установленным правилам гуманного обращения с животными.

За основу экспериментальной модели щелочного ожога роговицы был взят метод, описанный Obenberger J., 1975 [9]. Для этого под местной анестезией Sol. Tetracaini 1% проводили аппликацию на роговицу фрагмента фильтровальной бумаги диаметром 8 мм, предварительно смоченного 2,5%-м раствором гидроксида натрия (NaOH), с экспозицией 5 секунд. При соблюдении описанных условий эксперимента удалось получить стандартное повреждение роговицы. Диск фильтровальной бумаги накладывали на роговицу эксцентрично в нижне-наружном квадранте, захватывая область лимба и 1 мм прилежащей конъюнктивы; правый глаз – на 7–8-часовом меридиане; левый глаз – на 5–6-часовом меридиане (рис. 1).

Далее у всех животных, включенных в эксперимент, правые глаза (OD, 10 глаз, основная группа) были использованы для инъекций МССК ЖТ или ЛЭСК. Введение стволовых клеток (СК) начинали с первого дня воспроизведения химического ожога роговицы в дозе 500 тыс. клеток (5 глаз: 3 глаза МССК / 2 глаза ЛЭСК) или 1 млн клеток (5 глаз: 3 глаза МССК / 2 глаза ЛЭСК) в объеме 0,4 мл 0,9%-го раствора NaCl температурой 28–30 °C перилимбально субконъюнктивально в 5 мм от лимба, в сегменте воспроизведенного щелочного ожога роговицы. Для профилактики микробной контаминации по завершении манипуляции в конъюнктивальный свод на протяжении

Рис. 1. Щелочной ожог роговицы II ст. у кролика
Fig. 1. Alkaline burn of the cornea II st. in the rabbit

7 дней закапывали 0,5%-й раствор левофлоксацина. Левые глаза кроликов (OS, 10 глаз, группа сравнения) использованы в качестве сравнения, когда после моделирования ожога роговицы, как это изложено выше, перилимбально вводили аликвоту 0,9%-го раствора NaCl и проводили профилактику инфекционных осложнений.

Получение и подготовка стволовых клеток для трансплантации

Под внутривенным тиопенталовым наркозом и местной эпибульбарной анестезией (инстилляциями Sol. Tetracaini 1%) проводили эксплантацию кератолимбального лоскута размером 4×2 мм на 12-часовом меридиане или орбитальной жировой клетчатки в объеме 5 мм^3 через нижний конъюнктивальный свод для культивирования лимбальных стволовых клеток и мезенхимальных стромальных стволовых клеток жировой ткани.

Первичные монослойные культуры МССК ЖТ приготавливали по методу Zuk P.A. [10]. Для диссоциации клеток жировой ткани использовали 0,1%-й раствор коллагеназы 1-го типа (Sigma-Aldrich, США). В качестве ростовой среды применяли питательную среду ДМЕМ с 10%-ной сывороткой (Lonza, Бельгия). Первичные монослойные культуры ЛЭСК получали эксплантным методом: биоптат из лимба роговицы механически измельчали на фрагменты (1×1 мм), вносили в культуральные флаконы, дно которых было покрыто коллагеном 1-го типа, и заливали ростовой средой следующего состава: питательная среда DMEM/F12 (Life Technologies, США), 5%-я эмбриональная телячья сыворотка (ЭТС, HyClone, США), эпидермальный фактор роста (ЭФР) в концентрации 5 нг/мл (Stem Cell Technology, США), инсулин-трансферрин-селенит (ITS, Sigma-Aldrich, США) и форсколин в концентрации 0,1 мкг/мл (Sigma-Aldrich, США). Клетки культивировали в термостате при 37 °C с 5%-м содержанием CO_2. После формирования 70–90% монослоя клетки обрабатывали смесью 0,02%-го раствора Версена и 0,25%-го раствора трипсина (Gibco, Англия) в соотношении 1 к 1. Субпассирование культур для накопления биомассы клеток проводили в течение 2–3 пассажей.

Контроль иммунофенотипа клеток

Фенотип культивированных клеток оценивали с помощью метода проточной флюориметрии. Для идентификации ЛЭСК использовали антитела, меченные FITC (Fluorescein isothiocyanate) к белкам промежуточных филаментов – K19, нестину (Abcam, США). Для подтверждения принадлежности клеток к МССК применяли антитела, меченные FITC к поверхностным маркерам: CD29, CD44, CD90, CD105 (Abcam, США), согласно инструкции фирмы – производителя антител.

Оценка клинических и патоморфологических проявлений химического ожога роговицы

Состояние роговой оболочки, конъюнктивальной полости и век у кроликов оценивали визуально на предварительном этапе при отборе животных, а затем ежедневно на протяжении первых семи дней, последующие наблюдения проводили 2 раза в неделю в течение 30 суток. Для оценки площади поражения роговицы проводили красящую пробу с 1%-м раствором флюоресцеина. Выраженность клинических признаков ожогового кератита и конъюнктивита оценивали с использованием шкалы, предложенной Meyers-Elliott R.H. et al., 1983 [11].

Дополнительно с помощью ультразвукового пахиметра (Humphrey, США) исследовали эксцентричную толщину роговицы (ЭТР) в нижне-наружном квадранте до ожога, затем на 2, 3, 5, 7, 14 и 30-й дни эксперимента после моделирования ожога и трансплантации стволовых клеток.

Динамику патоморфологических паттернов в роговице в процессе эксперимента оценивали после эвтаназии животных и энуклеации глаз на 5–30-й день. Полученный биоматериал фиксировали в 10%-м нейтральном растворе формалина с последующей обработкой и окрашиванием препаратов стандартными методами гистологических исследований.

Статистическая обработка результатов исследования выполнена в операционной системе Windows 7 с использованием прикладных программ Microsoft Excel. Сравнительный анализ между группами проводился с использованием методов непараметрической статистики. Результаты представлены в виде: Me (Q25; Q75), где Me – медиана, Q25 – 25-й процентиль и Q75 – 75-й процентиль. Для сравнения двух независимых выборок использовался тест Mann – Whitney (U).

■ РЕЗУЛЬТАТЫ И ОБСУЖДЕНИЕ

Структурно-функциональная характеристика культур ЛЭСК роговицы и МССК ЖТ орбиты глаза кролика

МССК ЖТ орбиты глаза кролика, как в первичной культуре, так и в субпассажах, имели фибробластоподобную морфологию, характеризовались высокой пролиферативной активностью. Показано, что популяция клеток ЖТ орбиты представлена мезенхимальными стромальными стволовыми и прогениторными клетками. Это подтверждено экспрессией поверхностных маркеров – CD29, CD44, CD90 и CD105 и отсутствием экспрессии маркеров гемопоэтических клеток – CD34 и CD45. Клетки лимба кролика в монослойной культуре имели полигональную форму, которая сохранялась в течение 3–4 пассажей (рис. 2). Эпителиальный фенотип прогениторных клеток подтвержден выявлением в популяции культивируемых клеток наличия

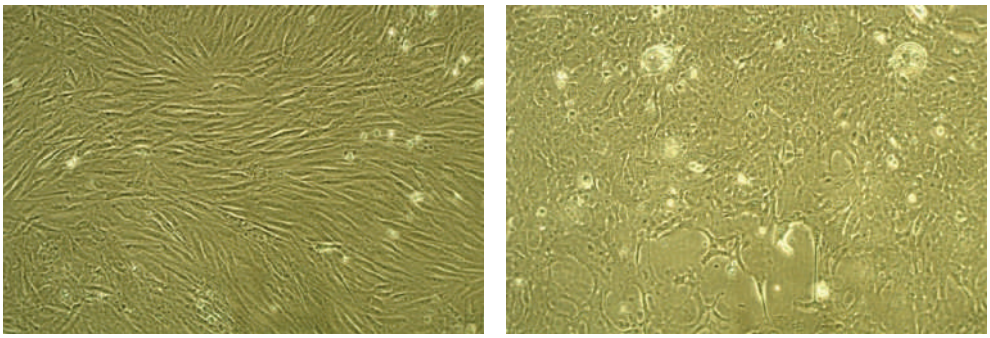

A **B**

Рис. 2. Монослойные культуры стволовых и прогениторных клеток глаза кролика (пояснения в тексте): 2-й пассаж, 5 суток роста in vitro: A – МССК жировой ткани орбиты глаза; B – ЛЭСК; фазово-контрастная микроскопия; ув. ×100
Fig. 2. Monolayer cultures of stem and progenitor cells of the rabbit eye (explanations in the text): passage 2, 5 days of growth in vitro: A – MSSC of orbital adipose tissue of the eye; B – LESC; phase-contrast microscopy; original magnification ×100

белков промежуточных филаментов – цитокератина 19. Наличие стволовых клеток в популяции клеток лимба подтверждено выявлением экспрессии белка нестина.

Эффективность клеточной терапии химического ожога роговицы с использованием ЛЭСК И МССК

Клинические признаки улучшения в опытной группе были отмечены уже на 3-й день клеточной терапии при сопоставлении с группой сравнения (табл. 1). К 5-му дню после введения как МССК ЖТ, так и ЛЭСК у 6 кроликов (№ 2, 3, 4, 5, 6, 9) из 10 наблюдалось выраженное эпителиальное покрытие поверхности роговицы на участке ожоговой травмы. Площадь корнеального изъязвления к этому времени уменьшилась с 32,68 мм^2 до 16,34 мм^2 ($p \leq 0,05$). В этот же период в глазах без введения стволовых клеток площадь изъязвления уменьшилась с 32,68 мм^2 только до 24,51 мм^2 (статистически незначимо). При этом, в отличие от глаз опытной группы, поверхность роговицы продолжала интенсивно окрашиваться флюоресцеином.

Положительная динамика клинических проявлений в основной группе продолжала нарастать к 7-му дню ($p<0,01$), и к 14-му дню эксперимента роговица у лабораторных животных заэпителизировалась (табл. 1).

Заслуживает внимания один из экспериментальных случаев, когда в силу непреднамеренного увеличения времени экспозиции воздействия щелочью у кролика № 1 в OD сформировался ожог роговицы III ст. (по типу «матового стекла»). Несмотря на тяжесть поражения, перилимбальное введение МССК ЖТ (500 тыс. клеток) стимулировало эпителизацию. До лечения площадь дефекта поверхности роговицы составляла 57,19 мм^2 с большим помутнением корнеальной стромы. На 5-й день лечения наблюдалась активная эпителизация, площадь изъязвления сократилась до 32,68 мм^2. Уменьшились помутнение и отек роговой оболочки, однако в центре поражения стал формироваться очаг истончения размером 1,5–2,0 мм, что могло привести к десцеметоцеле и перфорации. В этот период появилась поверхностная и глубокая диффузная неоваскуляризация, которая не наблюдалась у остальных

Таблица 1
Площадь ожогового изъязвления эпителия роговицы (S) при применении клеточной терапии, Me (25%–75%)
Table 1
Area of corneal epithelial burn ulceration (S) with cell therapy, Me (25%–75%)

Сутки эксперимента	Группы / площадь изъязвления (мм^2)		Статистическая значимость различий
	Опытная группа (n=10)	Группа сравнения (n=10)	
2-е	32,68 (24,51–32,68)	32,68 (32,68–32,68)	U=50,0, p>0,05
3-и	24,51 (24,51–24,51)	32,68 (24,51–32,68)	U=18,5, p<0,01
5-е	16,34 (16,34–16,34)	24,51 (24,51–24,51)	U=5,0, p<0,001
7-е	4,09 (0,00–12,26)	16,34 (16,34–24,51)	U=5,0, p<0,01
14-е	0,00 (0,00–0,00)	16,34 (8,17–16,34)	U=2,5, p<0,05

кроликов с химическим ожогом роговицы II ст. На 7-й день лечения площадь изъязвления роговицы уменьшилась до 16,34 мм^2, стала уплотняться строма, уменьшился отек роговицы. На 14-й день наблюдалась полная эпителизация.

До начала эксперимента эксцентричная толщина роговицы в секторе ожога была практически одинаковой в опытной группе и группе сравнения: 612,0 мкм (609,0–617,0) и 611,0 мкм (607,0–616,0) (p>0,05) (табл. 2).

На следующий день после ожога определялся выраженный отек стромы роговицы в обеих группах: ЭТР составила 658 (650,0–680,0) мкм в опытной и 660 (657,0–664,0) мкм в группе сравнения (p>0,05). На 3, 5, 7-й дни после введения ЛЭСК и МССК ЖТ отмечено более выраженное уменьшение отека роговицы в опытной группе, соответственно, разница в Me ЭТР между группами увеличивалась и составила 9, 16 и 18 мкм (p<0,05). К 14-му дню после лечения ЭТР значимо не отличалась от нормальных параметров в опытных глазах и роговица оставалась отечной и утолщенной у животных в группе сравнения.

При морфологическом анализе препаратов роговицы из группы сравнения на 5-й день эксперимента наблюдались ожоговые дефекты эпителия, гомогенизация базальной мембраны (боуменовой мембраны), разволокнение соединительной ткани собственной пластинки роговицы, что было проявлением отека. Там же отмечена воспалительная реакция в виде значительного скопления сегментоядерных лейкоцитов по периметру дефекта.

Таблица 2
Динамика эксцентричной толщины роговицы (ЭТР) у лабораторных животных при применении клеточной терапии, Me (25%–75%)
Table 2
Dynamics of eccentric corneal thickness (ECT) in laboratory animals during the cell therapy, Me (25%–75%)

Сутки эксперимента	Группы / ЭТР (мкм)		Статистическая значимость различий
	Опытная (n=10)	Сравнения (n=10)	
1-е	612,0 (609,0–617,0)	611,0 (607,0–616,0)	U=46,0, p>0,05
2-е	658,0 (650,0–680,0)	660,0 (657,0–664,0)	U=24,0, p>0,05
3-и	645,0 (637,0–670,0)	654,0 (647,0–658,0)	U=13,5, p<0,05
5-е	631,0 (620,0–658,0)	647,0 (637,0–652,0)	U=10,0, p<0,05
7-е	625,0 (617,0–631,0)	643,0 (633,0–649,0)	U=2,5, p<0,05
14-е	618,0 (611,0–636,0)	626,0 (623,0–630,0)	U=6,0, p>0,05
30-е	618,0 (610,0–636,0)	617,0 (610,0–620,0)	U=7,5, p>0,05

Морфологический анализ препаратов срезов роговицы глаза после применения МССК ЖТ показал начавшуюся неравномерную регенерацию многослойного эпителия роговицы с участками истончения эпителия, гомогенизацию соединительной ткани собственной пластинки и менее заметную воспалительную реакцию по периметру поражения (рис. 3).

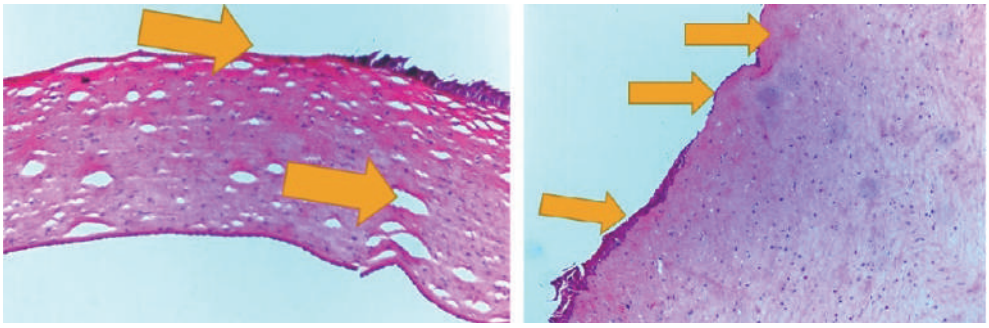

A **B**

Рис. 3. Морфологические изменения роговицы на 5-й день введения МССК ЖТ в сравнении с роговицей без использования СК: А – дефект эпителия, разволокнение соединительной ткани собственной пластинки роговицы из группы сравнения; В – участки истончения и утолщения эпителия, гомогенизация соединительной ткани собственной пластинки в опытном препарате. Окраска гематоксилином и эозином, ув. ×100
Fig. 3. Morphological changes of the cornea on the fifth day of Ad-MSSCs injection in comparison with the cornea without SC applying: A – epithelial defect, defibration of the connective tissue of the corneal lamina propria in the comparison group; B – areas of thinning and thickening of the epithelium, homogenization of the connective tissue of the lamina propria in the experimental preparation. Staining with hematoxylin and eosin, original magnification ×100

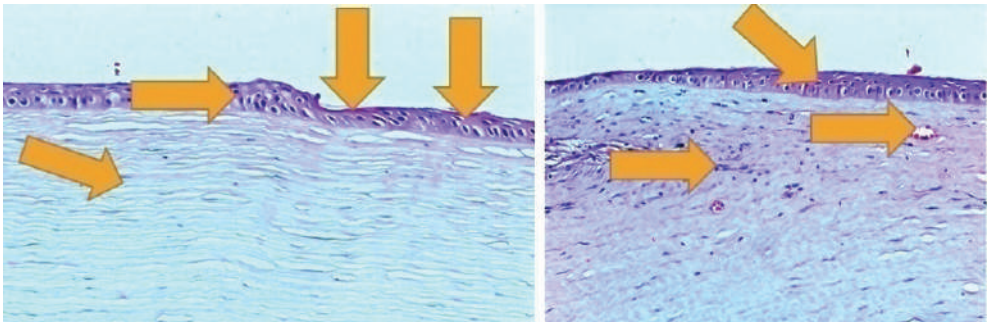

A **B**

Рис. 4. Морфологическая характеристика роговицы на 14-й день после применения МССК ЖТ в сравнении с роговицей без применения СК: А – неравномерная регенерация эпителия, кератоз эпителия, разволокнение соединительной ткани роговицы из группы сравнения; В – вакуолизация и неравномерная регенерация эпителия, полнокровие тканей в опытном препарате. Окраска гематоксилином и эозином, ув. ×100
Fig. 4. Morphological characteristics of the cornea on the 14th day after injection of Ad-MSSCs in comparison with the cornea without SC applying: A – irregular regeneration of epithelium, keratosis of epithelium, defibration of corneal connective tissue in comparison group; B – vacuolization and irregular regeneration of epithelium, plethora of tissues in experimental preparation. Staining with hematoxylin and eosin, original magnification ×100

На 14-й день в препаратах роговицы из группы сравнения отмечалась неравномерная регенерация эпителия, представленная участками истончения и увеличения рядности многослойного эпителия, очаговым кератозом эпителия. Отмечены разволокнение соединительной ткани собственной пластинки как проявление ее отека и эозинофилия основного вещества соединительной ткани. В препаратах роговицы глаза, подвергнутых воздействию стволовых клеток, в эти сроки наблюдалась вакуолизация и неравномерная регенерация эпителия. Отмечено паретическое расширение сосудов и полнокровие соединительной ткани по периметру поражения как признак артериальной воспалительной гиперемии, приводящей к усилению регенерации эпителия. Гомогенизация соединительной ткани отмечена только в верхних слоях роговицы, и она менее выражена, чем на препаратах роговицы глаз из группы сравнения (рис. 4).

На 30-й день в роговице из группы сравнения отмечалась неравномерная регенерация эпителия в виде сосочкообразных утолщений, сохранялось разволокнение соединительной ткани. В опытных глазах регенерация эпителия была равномерной, в соединительной ткани отсутствовали признаки отека.

■ ЗАКЛЮЧЕНИЕ

Продемонстрирована эффективность лечения щелочного ожога роговицы II ст. в эксперименте у кроликов методом клеточной терапии с применением как МССК ЖТ, так и ЛЭСК в виде перелимбальных субконъюнктивальных инъекций. Инъекции СК ускоряли эпителизацию ожоговой раны у экспериментальных животных, уменьшали отек стромы и способствовали формированию менее интенсивного помутнения роговой оболочки по сравнению с группой сравнения. Клеточная терапия с использованием мезенхимальных стволовых клеток жировой ткани и лимбальных эпителиальных стволовых клеток является одним из методов усиления регенераторных процессов в роговице при ее химическом ожоге.

■ ЛИТЕРАТУРА/REFERENCES

1. Poveshchenko O., Poveshchenko A., Lykov A. (2014) Multipotent mesenchymal stromal cells for therapy of limbal epithelial dysfunction. *Bulletin of the Russian Academy of Medical Sciences,* vol. 34, no 3, pp. 48–55.
2. Morales M.L.O., Marsit N.M., McIntosh O.D., Hopkinson A., Sidney L.E. (2019) Anti-inflammatory Basic Study potential of human corneal stroma-derived stem cells determined by a novel in vitro corneal epithelial injury model. *World J Stem Cells,* vol. 11, no 2, pp. 84–99. doi: 10.4252/wjsc.v11.i2.84
3. De Araujo A.L., Gomes J.Á.P. (2015) Corneal stem cells and tissue engineering: Current advances and future perspectives. *World J Stem Cells,* vol. 7, no 5, pp. 806–814.
4. Tsang S.H., Harkness E.S. (2013) Stem Cell Biology and Regenerative Medicine in Ophthalmology. Editor Tsang S.H. Springer Science+Business Media New York, p. 186. Available at: www.yazdanpress.com. doi: 10.1007/978-1-4614-5493-9
5. Atallah M.R., Palioura S., Perez V.L., Amescua G. (2016) Limbal stem cell transplantation: current perspectives. *Clinical Ophthalmology,* no 10, pp. 593–602.
6. Yan L., Jiang D., He J. (2014) Limbal Stem Cells and Corneal Epithelial Regeneration: Current Status and Prospectives. *Journal of Ocular Biology,* no 10, pp. 8–18.
7. Branch M.J., Hashmani K., Dhillon P. (2012) Mesenchymal stem cells in the human corneal limbal stroma. *Invest. Ophthalmol. Vis. Sci,* vol. 53, no 9, pp. 5109–5116.
8. Choudhery M.S., Badowski M., Muise A., Harris D.T. (2013) Comparison of human mesenchymal stem cells derived from adipose and cord tissue. *Cytotherapy,* vol. 15, no 3, pp. 330–343.
9. Obenberger J. (1975) Paper strips and rings as simple tools for standartization of experimental eye injuries. *Ophthalmol. Res.,* vol. 7, no 3, pp. 363–366.
10. Zuk P.A., Zhu M.I.N., Mizuno H. (2001) Multilineage cells from human adipose tissue: implications for cell-based therapies. *Tissue engineering,* vol. 7, no 2, pp. 211–228.
11. Meyers-Elliott R.H., Chitjian P.A., Dethlefs B.A. (1983) Experimental keratitis in rabbit: topical versus intrastromal infection routes. *Ophthalmic Res.,* vol. 15, no 5, pp. 210–256.