

МЕЖДУНАРОДНЫЙ НАУЧНО-ПРАКТИЧЕСКИЙ ЖУРНАЛ

# ХИРУРГИЯ

Восточная  
Европа

2026, том 15, № 1

Surgery Eastern Europe

International Scientific Journal

2026 Volume 15 Number 1



Экстравагантная платиновая брошь в виде слона от David Webb.

Глаз заменяет рубин огранки кабошон, а могущественные бивни – 18-каратное золото.

Черная эмаль покрывает голову и величественно закрученный хобот.

Такое мастерское сочетание передает царственную сущность этого животного, одновременно и его силу, и грацию.

ISSN 2226-5384 (Print)  
ISSN 2414-1992 (Online)



9 772226 538001



ПРОФЕССИОНАЛЬНЫЕ  
ИЗДАНИЯ

МЕЖДУНАРОДНЫЙ НАУЧНО-ПРАКТИЧЕСКИЙ ЖУРНАЛ

# ХИРУРГИЯ

Восточная Европа

International Scientific Journal

## Surgery Eastern Europe

KHIRURGIYA VOSTOCHNAYA EVROPA

[surgery.recipe.by](http://surgery.recipe.by)

2026, том 15, № 1

2026 Volume 15 Number 1

Основан в 2011 г.

Founded in 2011

### Беларусь

### Belarus

#### Журнал зарегистрирован

Министерством информации Республики Беларусь  
24 ноября 2011 г.  
Свидетельство № 1494

#### The journal is registered

by the Ministry of information of the Republic of Belarus  
on November 24, 2011  
Certificate No. 1494

#### Учредители:

УП «Профессиональные издания»,  
ОО «Белорусская ассоциация хирургов»

#### Founders:

UE "Professional Editions",  
PO "Belarusian association of surgeons"

#### Редакция:

Директор Л.А. Евтушенко  
Заместитель главного редактора А.В. Жабинский  
Руководитель службы рекламы и маркетинга М.А. Коваль  
Технический редактор Д.В. Нужин

#### Editorial office:

Director L. Evtushenko  
Deputy editor-in-chief A. Zhabinski  
Head of advertising and marketing department M. Koval  
Technical editor D. Nuzhin

#### Адрес:

220040, Республика Беларусь, г. Минск,  
ул. Богдановича, 112, пом. 1Н, офис 3  
Тел.: +375 17 322-16-59  
e-mail: [surgery@recipe.by](mailto:surgery@recipe.by)

#### Address:

112 Bogdanovicha st., room 1N, office 3,  
Minsk, 220040, Republic of Belarus  
Phone: +375 17 322-16-59  
e-mail: [surgery@recipe.by](mailto:surgery@recipe.by)

#### Подписка

В каталоге РУП «Белпочта» (Беларусь):  
индивидуальный индекс – 01387, ведомственный индекс – 013872

#### Subscription

In the catalog of the Republican unitary enterprise "Belposhta" (Belarus):  
individual index – 01387, departmental index – 013872

В электронных каталогах на сайтах агентств:  
ООО «Прессинформ», ООО «Кризитив Сервис Бэнд»,  
ООО «Екатеринбург-ОПТ», ООО «Глобалпресс»

In the electronic catalogs on web-sites of agencies:  
LLC "Pressinform", LLC "Krieytiv Servis Bend",  
LLC "Ekaterinburg-OPT", LLC "Globalpress"

Электронная версия журнала доступна на сайте [surgery.recipe.by](http://surgery.recipe.by),  
в Научной электронной библиотеке [elibrary.ru](http://elibrary.ru), в базе данных  
East View, в электронной библиотечной системе IPRbooks

The electronic version of the journal is available on [surgery.recipe.by](http://surgery.recipe.by),  
on the Scientific electronic library [elibrary.ru](http://elibrary.ru),  
in the East View database, in the electronic library system IPRbooks

По вопросам приобретения журнала обращайтесь в редакцию  
Журнал выходит один раз в три месяца  
Цена свободная

Concerning acquisition of the journal address to the editorial office  
The frequency of the journal is 1 time in 3 months  
The price is not fixed

Подписано в печать: 13.03.2026  
Формат 70×100 1/16 (165×240 мм)  
Печать офсетная  
Тираж 1500 экз.  
Заказ №

Sent for the press: 13.03.2026  
Format 70×100 1/16 (165×240 мм)  
Litho  
Circulation is 1500 copies  
Order No.

#### Отпечатано в типографии

Производственное дочернее предприятие  
«Типография Федерации профсоюзов Беларуси».  
Свидетельство о государственной регистрации издателя,  
изготовителя, распространителя печатных изданий  
№2/18 от 26.11.2013. Пл. Свободы, 23, каб. 94, г. Минск.  
ЛП № 02330/54 от 12.08.2013.

#### Printed in printing house

#### © «Хирургия Восточная Европа»

Авторские права защищены. Любое воспроизведение материалов  
издания возможно только с обязательной ссылкой на источник.

© УП «Профессиональные издания», 2026

© Оформление и дизайн УП «Профессиональные издания», 2026

#### © "Surgery Eastern Europe"

Copyright is protected. Any reproduction of materials of the edition  
is possible only with an obligatory reference to the source.

© UE "Professional Editions", 2026

© Design and decor of UE "Professional Editions", 2026

## Главные редакторы:

**Гайн Юрий Михайлович**, д.м.н., проф., заслуженный деятель науки Республики Беларусь, профессор кафедры военно-полевой хирургии Военно-медицинского института Белорусского государственного медицинского университета (Беларусь)

**Ачкасов Сергей Иванович**, д.м.н., проф., чл.-корр. РАН, директор Национального медицинского исследовательского центра колопроктологии имени А.Н. Рыжих (Россия)

## Редакционная коллегия:

Аверин В.И., д.м.н., проф., Белорусский государственный медицинский университет (Минск, Беларусь)

Алексеев С.А., д.м.н., проф., Белорусский государственный медицинский университет (Минск, Беларусь)

Алиев М.Я., д.м.н., проф., Азербайджанский медицинский университет (Баку, Азербайджан)

Благовестнов Д.А., д.м.н., проф., Российская медицинская академия непрерывного профессионального образования (Москва, Россия)

Богдан В.Г., д.м.н., проф., Национальная академия наук Беларуси (Минск, Беларусь)

Волотовский А.И., д.м.н., проф., Белорусский государственный медицинский университет (Минск, Беларусь)

Воробей А.В., д.м.н., проф., чл.-корр. НАН Беларуси (Минск, Беларусь)

Денисенко В.Л., д.м.н., проф., Витебский государственный медицинский университет (Витебск, Беларусь)

Дзязюк А.М., д.м.н., проф., Минский научно-практический центр хирургии, трансплантологии и гематологии (Минск, Беларусь)

Жидков С.А., д.м.н., проф., Белорусский государственный медицинский университет (Минск, Беларусь)

Калачик О.В., д.м.н., проф., Минский научно-практический центр хирургии, трансплантологии и гематологии (Минск, Беларусь)

Клюйко Д.А., д.м.н., доц., Военно-медицинский институт Белорусского государственного медицинского университета (Минск, Беларусь)

Кондратенко Г.Г., д.м.н., проф., Белорусский государственный медицинский университет (Минск, Беларусь)

Корик В.Е., д.м.н., проф., Белорусский государственный медицинский университет (Минск, Беларусь)

Кригер А.Г., д.м.н., проф., Российский научный центр рентгенорадиологии (Москва, Россия)

Лызигов А.Н., д.м.н., проф., акад. РАЕН, Гомельский государственный медицинский университет (Гомель, Беларусь)

Пикирени И.И., к.м.н., доц., Белорусский государственный медицинский университет (Минск, Беларусь)

Подгайский В.Н., д.м.н., проф., Институт повышения квалификации и переподготовки кадров здравоохранения Белорусского государственного медицинского университета (Минск, Беларусь)

Праздников Э.Н., д.м.н., проф., Российский университет медицины (Москва, Россия)

Прохоров А.В., д.м.н., проф., Белорусский государственный медицинский университет (Минск, Беларусь)

Ревтович М.Ю., д.м.н., доц., Белорусский государственный медицинский университет (Минск, Беларусь)

Римашевский В.В., д.м.н., доц., Белорусский государственный медицинский университет (Минск, Беларусь)

Рогов М.Л., д.м.н., проф., Научно-исследовательский институт скорой помощи имени Н.В. Склифосовского (Москва, Россия)

Руммо О.О., д.м.н., проф., акад. НАН Беларуси, Минский научно-практический центр хирургии, трансплантологии и гематологии (Минск, Беларусь)

Сажин А.В., д.м.н., проф., чл.-корр. РАН, Научно-исследовательский институт клинической хирургии Российского национального исследовательского медицинского университета имени Н.И. Пирогова (Москва, Россия)

Соколовский О.А., д.м.н., проф., Республиканский научно-практический центр травматологии и ортопедии (Минск, Беларусь)

Стебунов С.С., д.м.н., проф., Минский научно-практический центр хирургии, трансплантологии и гематологии (Минск, Беларусь)

Строцкий А.В., д.м.н., проф., Белорусский государственный медицинский университет (Минск, Беларусь)

Татур А.А., д.м.н., проф., Белорусский государственный медицинский университет (Минск, Беларусь)

Третьяк С.И., д.м.н., проф., акад. НАН Беларуси, Белорусский государственный медицинский университет (Минск, Беларусь)

Федорук А.М., д.м.н., проф., Минский научно-практический центр хирургии, трансплантологии и гематологии (Минск, Беларусь)

Фёдоров Е.Д., д.м.н., проф., Научно-исследовательский институт клинической хирургии Российского национального исследовательского медицинского университета имени Н.И. Пирогова (Москва, Россия)

Хрыщанович В.Я., д.м.н., проф., Белорусский государственный медицинский университет (Минск, Беларусь)

Шаповальянц С.Г., д.м.н., проф., Российский национальный исследовательский медицинский университет имени Н.И. Пирогова (Москва, Россия)

Шахрай С.В., д.м.н., проф., Институт повышения квалификации и переподготовки кадров здравоохранения Белорусского государственного медицинского университета (Минск, Беларусь)

Шестаков А.Л., д.м.н., проф., Российский научный центр хирургии имени академика Б.В. Петровского (Москва, Россия)

Шнитко С.Н., д.м.н., проф., Военно-медицинский институт Белорусского государственного медицинского университета (Минск, Беларусь)

Щерба А.Е., д.м.н., проф., Минский научно-практический центр хирургии, трансплантологии и гематологии (Минск, Беларусь)

## Редакционный совет:

Гарелик П.В., д.м.н., проф., Гродненский государственный медицинский университет (Гродно, Беларусь)

Герасименко М.А., д.м.н., проф., чл.-корр. НАН Беларуси, Республиканский научно-практический центр травматологии и ортопедии (Минск, Беларусь)

Дундаров З.А., д.м.н., проф., Гомельский государственный медицинский университет (Гомель, Беларусь)

Зубрицкий В.Ф., д.м.н., проф., Российский биотехнологический университет (Москва, Россия)

Калмыков Е. Л., к.м.н., доктор медицины, Университетская клиника города Бранденбург-на-Хафеле (Бранденбург, Германия)

Карпицкий А.С., д.м.н., проф., Брестская областная клиническая больница (Брест, Беларусь)

Ниткин Д.М., д.м.н., проф., Белорусский государственный медицинский университет (Минск, Беларусь)

Ханевич М.Д., д.м.н., проф., Российский научно-исследовательский институт гематологии и трансфузиологии Федерального медико-биологического агентства (Санкт-Петербург, Россия)

Щастный А.Т., д.м.н., проф., Витебский государственный медицинский университет (Витебск, Беларусь)

---

## Рецензируемое издание

Включено в базы данных Scopus, EBSCO, Ulrich's Periodicals Directory, CNKI, РИНЦ.

Включено в перечни Высших аттестационных комиссий Республики Беларусь и Российской Федерации.

Ответственность за точность приведенных фактов, цитат, собственных имен и прочих сведений, а также за разглашение закрытой информации несут авторы.

Редакция может публиковать статьи в порядке обсуждения, не разделяя точку зрения автора.

Ответственность за содержание рекламных материалов и публикаций с пометкой «На правах рекламы» несут рекламодатели.

МЕЖДУНАРОДНЫЙ НАУЧНО-ПРАКТИЧЕСКИЙ ЖУРНАЛ

# ХИРУРГИЯ

Восточная Европа

International Scientific Journal

## Surgery Eastern Europe

KHIRURGIYA VOSTOCHNAYA EVROPA

[surgery.recipe-russia.ru](http://surgery.recipe-russia.ru)

2026, том 15, № 1

2026 Volume 15 Number 1

Основан в 2011 г.

Founded in 2011

### Россия

#### Журнал зарегистрирован

Федеральной службой по надзору в сфере связи, информационных технологий и массовых коммуникаций (Роскомнадзор) 19 октября 2023 г. Реестровая запись ПИ № ФС77-86185

#### Учредитель и издатель

ООО «Вилин – Профессиональные издания»

#### Редакция:

Директор А.В. Сакмаров

Главный редактор С.И. Ачкасов

#### Адрес редакции и издателя:

214522, Смоленская обл., Смоленский р-н, с.п. Катинское, п. Автoremзавод, д. 1А, пом. 413  
Тел: +7 4812 515923  
e-mail: [surgery@recipe.by](mailto:surgery@recipe.by)

#### Подписка

В электронных каталогах на сайтах агентств: ООО «Прессинформ», ООО «Криэтив Сервис Бэнд», ООО «Екатеринбург-ОПТ», ООО «Глобалпресс»

Электронная версия журнала доступна на сайте [surgery.recipe-russia.ru](http://surgery.recipe-russia.ru), в Научной электронной библиотеке [elibrary.ru](http://elibrary.ru), в базе данных East View, в электронной библиотечной системе IPRbooks

Подписано в печать: 13.03.2026  
Дата выхода в свет: 23.03.2026  
Формат 70×100 <sup>1</sup>/<sub>16</sub> (165×240 mm)  
Печать офсетная  
Тираж 3000 экз.  
Заказ №  
**16+**

Журнал выходит один раз в три месяца  
Цена свободная

#### Отпечатано в типографии

Производственное дочернее унитарное предприятие «Типография Федерации профсоюзов Беларуси». Адрес типографии: 220030, Республика Беларусь, г. Минск, пл. Свободы, 23, офис 94

#### © «Хирургия Восточная Европа»

Авторские права защищены. Любое воспроизведение материалов издания возможно только с обязательной ссылкой на источник.  
© ООО «Вилин – Профессиональные издания», 2026

### Russia

#### The journal is registered

by the Federal Service for Supervision of Communications, Information Technology, and Mass Media (Roskomnadzor) on October 19, 2023. Registry entry ПИ No. ФС77-86185

#### Founder and Publisher

LLC "Vilin – Professional Editions"

#### Editorial office:

Director A. Sakmarov

Editor-in-Chief S. Achkasov

#### Editorial and publisher address:

214522, Smolensk region, Smolensk district, rural settlement Katynskoye, Avtoremzavod village, 1A, office 413  
Phone: +7 4812 515923  
e-mail: [surgery@recipe.by](mailto:surgery@recipe.by)

#### Subscription

In the electronic catalogs on web-sites of agencies: LLC "Pressinform", LLC "Kriektiv Servis Bend", LLC "Ekaterinburg-OPT", LLC "Globalpress"

The electronic version of the journal is available on [surgery.recipe-russia.ru](http://surgery.recipe-russia.ru), on the Scientific electronic library [elibrary.ru](http://elibrary.ru), in the East View database, in the electronic library system IPRbooks

Sent for the press: 13.03.2026  
Release date: 23.03.2026  
Format 70×100 <sup>1</sup>/<sub>16</sub> (165×240 mm)  
Litho  
Circulation is 3000 copies  
Order No.  
**16+**

The frequency of the journal is 1 time in 3 months  
The price is not fixed

#### Printed in printing house

#### © "Surgery Eastern Europe"

Copyright is protected. Any reproduction of materials of the edition is possible only with an obligatory reference to the source.  
© LLC "Vilin – Professional Editions", 2026

### Editors-in-Chief:

**Yuri M. Gain**, Dr. of Med. Sci., Prof., Honored Scientist of the Republic of Belarus, Professor of the Department of Military Field Surgery of the Institute of Military Medicine of the Belarusian State Medical University (Belarus)

**Sergey I. Achkasov**, Dr. of Med. Sci., Prof., corresponding member of the Russian Academy of Sciences, Director of the National Medical Research Center of Coloproctology named after A.N. Ryzhikh (Russia)

### Editorial Board:

Alekseev S., Dr. of Med. Sci., Prof., Belarusian State Medical University (Minsk, Belarus)

Aliyev M., Dr. of Med. Sci., Prof., Azerbaijan Medical University (Baku, Azerbaijan)

Averin V., Dr. of Med. Sci., Prof., Belarusian State Medical University (Minsk, Belarus)

Blagovestnov D., Dr. of Med. Sci., Prof., Russian Medical Academy of Continuing Professional Education (Moscow, Russia)

Bogdan V., Dr. of Med. Sci., Prof., National Academy of Sciences of Belarus (Minsk, Belarus)

Denisenko V., Dr. of Med. Sci., Prof., Vitebsk State Medical University (Vitebsk, Belarus)

Dzyadko A., Dr. of Med. Sci., Prof., Minsk Scientific and Practical Center for Surgery, Transplantology and Hematology (Minsk, Belarus)

Fedorov E., Dr. of Med. Sci., Prof., Research Institute of Clinical Surgery of the Pirogov Russian National Research Medical University (Moscow, Russia)

Fedoruk A., Dr. of Med. Sci., Prof., Minsk Scientific and Practical Center for Surgery, Transplantology and Hematology (Minsk, Belarus)

Kalachik O., Dr. of Med. Sci., Prof., Minsk Scientific and Practical Center for Surgery, Transplantology and Hematology (Minsk, Belarus)

Khryshchanovich V., Dr. of Med. Sci., Prof., Belarusian State Medical University (Minsk, Belarus)

Kluyko D., Dr. of Med. Sci., Assoc. Prof., Institute of Military Medicine of the Belarusian State Medical University (Minsk, Belarus)

Kondratenko G., Dr. of Med. Sci., Prof., Belarusian State Medical University (Minsk, Belarus)

Korik V., Dr. of Med. Sci., Prof., Belarusian State Medical University (Minsk, Belarus)

Kruger A., Dr. of Med. Sci., Prof., Russian Scientific Center of Roentgen Radiology (Moscow, Russia)

Lyzikov A., Dr. of Med. Sci., Prof., Acad. of RANS, Gomel State Medical University (Gomel, Belarus)

Pikirenya I., Cand. of Med. Sci., Assoc. Prof., Belarusian State Medical University (Minsk, Belarus)

Podgaysky V., Dr. of Med. Sci., Prof., Institute of Advanced Training and Retraining of Healthcare Personnel of the Belarusian State Medical University (Minsk, Belarus)

Prazdnikof E., Dr. of Med. Sci., Prof., Russian University of Medicine (Moscow, Russia)

Prokhorov A., Dr. of Med. Sci., Prof., Belarusian State Medical University (Minsk, Belarus)

Reutovich M., Dr. of Med. Sci., Assoc. Prof., Belarusian State Medical University (Minsk, Belarus)

Rimashevsky V., Dr. of Med. Sci., Assoc. Prof., Belarusian State Medical University (Minsk, Belarus)

Rogal M., Dr. of Med. Sci., Prof., N.V. Sklifosovsky Research Institute for Emergency Medicine (Moscow, Russia)

Rummo O., Dr. of Med. Sci., Prof., Acad. of NAS of Belarus, Minsk Scientific and Practical Center for Surgery, Transplantology and Hematology (Minsk, Belarus)

Sazhin A., Dr. of Med. Sci., Prof., corresponding member of RAS, Research Institute of Clinical Surgery of the Pirogov Russian National Research Medical University (Moscow, Russia)

Shahrai S., Dr. of Med. Sci., Prof., Institute of Advanced Training and Retraining of Healthcare Personnel of the Belarusian State Medical University (Minsk, Belarus)

Shapovalyants S., Dr. of Med. Sci., Prof., Pirogov Russian National Research Medical University (Moscow, Russia)

Shcherba A., Dr. of Med. Sci., Prof., Minsk Scientific and Practical Center for Surgery, Transplantology and Hematology (Minsk, Belarus)

Shestakov A., Dr. of Med. Sci., Prof., Petrovsky National Research Centre of Surgery (Moscow, Russia)

Shnitko S., Dr. of Med. Sci., Prof., Institute of Military Medicine of the Belarusian State Medical University (Minsk, Belarus)

Sokolovskii O., Dr. of Med. Sci., Prof., Republican Scientific and Practical Center of Traumatology and Orthopedics (Minsk, Belarus)

Stebunov S., Dr. of Med. Sci., Prof., Minsk Scientific and Practical Center for Surgery, Transplantology and Hematology (Minsk, Belarus)

Strotsky A., Dr. of Med. Sci., Prof., Belarusian State Medical University (Minsk, Belarus)

Tatur A., Dr. of Med. Sci., Prof., Belarusian State Medical University (Minsk, Belarus)

Tratsyak S., Dr. of Med. Sci., Prof., Acad. of NAS of Belarus, Belarusian State Medical University (Minsk, Belarus)

Varabei A., Dr. of Med. Sci., Prof., corresponding member of NAS of Belarus (Minsk, Belarus)

Volotovskii A., Dr. of Med. Sci., Prof., Belarusian State Medical University (Minsk, Belarus)

Zhidkov S., Dr. of Med. Sci., Prof., Belarusian State Medical University (Minsk, Belarus)

### Editorial Council:

Dundarov Z., Dr. of Med. Sci., Prof., Gomel State Medical University (Gomel, Belarus)

Garelik P., Dr. of Med. Sci., Prof., Grodno State Medical University (Grodno, Belarus)

Gerasimenko M., Dr. of Med. Sci., Prof., corresponding member of NAS of Belarus, Republican Scientific and Practical Center of Traumatology and Orthopedics (Minsk, Belarus)

Hanevich M., Dr. of Med. Sci., Prof., Russian Research Institute of Hematology and Transfusiology of the Federal Medical-Biological Agency (St. Petersburg, Russia)

Kalmykov E., Cand. of Med. Sci., Dr. of Medicine, University Hospital of Brandenburg upon Havel (Brandenburg, Germany)

Karpitsky A., Dr. of Med. Sci., Prof., Brest Regional Clinical Hospital (Brest, Belarus)

Nitkin D., Dr. of Med. Sci., Prof., Belarusian State Medical University (Minsk, Belarus)

Schastny A., Dr. of Med. Sci., Prof., Vitebsk State Medical University (Vitebsk, Belarus)

Zubritsky V., Dr. of Med. Sci., Prof., Russian Biotechnological University (Moscow, Russia)

---

### Peer-Reviewed Edition

Included in the databases Scopus, EBSCO, Ulrich's Periodicals Directory, CNKI, RSCI.

Included in the lists of the Higher Attestation Commissions of the Republic of Belarus and the Russian Federation.

Responsibility for the accuracy of the given facts, quotes, own names and other data, and also for disclosure of the classified information authors bear.

Editorial staff can publish articles as discussion, without sharing the point of view of the author.

Responsibility for the content of advertising materials and publications with the mark "As advertisement" are advertisers.

Уважаемые читатели, коллеги! Дорогие друзья!

Начало 2026 года ознаменовано не только вернувшимися к нам сильными морозами, большими снегами и климатическими катаклизмами, военными и политическими конфликтами, громкими сенсациями и оглушительными новостями. Начало любого года – это пора для подведения итогов предшествующего периода и время для построения планов на будущее.

Говоря об ушедшем 2025 году, следует отметить, что мир медицины не стоял на месте. В прошедшем году научная мысль сделала существенный рывок вперед, формируя новые взгляды на давно устоявшиеся лечебные подходы, совершенствуя технологии, внедряя новые методы оказания медицинской помощи, формируя фундамент будущей медицины: от точечной доставки лекарственных средств и технологий продления жизни до искусственного интеллекта и генной инженерии. Например, было установлено, что препараты класса GLP-1, изначально предназначенные для лечения пациентов с сахарным диабетом, могут стать существенной защитой против рака. Выяснено, что системное инъекционное применение таких лекарственных средств, как семаглутид или лираглутид, уменьшает практически на 40% риск развития ассоциированных с избыточным весом онкологических заболеваний, делая этот метод альтернативой бариатрической хирургии с огромным перспективным потенциалом и реальным фактором продления жизни. Было также установлено, что известный препарат метформин, используемый для лечения сахарного диабета второго типа, способен тормозить рост некоторых видов опухолей, особенно связанных с мутациями гена KRAS. Эти данные расширяют клинические возможности известного лекарства, вручая медицине новый инструмент в борьбе с колоректальным раком и метаболическими формами онкологических заболеваний. В прошедшем году ближе к клиническому применению стали технологии базового и прайм-редактирования. В отличие от CRISPR, эти методы позволяют безопаснее, точнее и тоньше редактировать участки генетического кода без разрушения самой спирали ДНК, открывая прямой путь к лечению генетических заболеваний – от редких наследственных синдромов до устранения мутаций, повышающих риск развития рака.

В 2025 году расширен спектр лечения целого ряда заболеваний с использованием физических факторов. Был разработан метод доставки препаратов через биоактивный гель, который целенаправленно формируется



---

в конкретных тканях организма под действием сфокусированного ультразвука. Технология может найти дальнейшее применение в онкоурологии, онкогинекологии для локальной терапии рака, исключая системное введение токсичных химиотерапевтических препаратов и доставляя лекарство точно к цели воздействия. Также было установлено полезное действие слаботочечных электрических полей, меняющее экспрессию генов, активирующее или блокирующее клетки, участвующие в воспалении, опухолевом росте или старении. Такое управление биологическими функциями клеток через электричество (биоэлектрические интерфейсы) может стать той новой границей медицины, которая изменит стратегию лечения целой группы тяжелых хронических заболеваний. Именно эти и другие значимые открытия завершившегося года легли в основу стартовавшей глобальной инициативы Healthspan Challenge с призовым фондом 101 миллион долларов США, ставящей цель омолодить человека на 10–20 лет (по мышечной, когнитивной и иммунной функции). Участникам предложено разработать действенный лечебно-профилактический протокол, который реально восстанавливает здоровье людей в возрасте 50–80 лет. Эти цели сегодня уже нельзя считать абсолютной фантастикой. Они могут стать ближайшим будущим и реальной целью эффективной профилактической медицины.

Достижения национальной медицины, научные устремления ученых-медиков в прошедшем году нашли свое реальное отражение в конкретных успехах отечественной хирургии. Достижения эти впечатляют. В республике в прошедшем году выполнено рекордное число операций по пересадке органов и тканей. Только в Минском научно-практическом центре хирургии, трансплантологии и гематологии (МНПЦ ХТиГ) в 2025 году проведена 531 трансплантация (из которых 361 операция пересадки почки, 110 – печени, 7 – легких, 53 – сердца). Таким образом, спасенных людей, получивших шансы на нормальную полноценную жизнь, в прошедшем году стало значимо больше. При этом целый ряд уникальных операций сотрудниками центра был выполнен в странах постсоветского пространства – Грузии, Армении и Узбекистане. В рамках тесного сотрудничества с Институтом здоровья детей и подростков «Арабкир» (Ереван) врачи МНПЦ ХТиГ дважды выезжали в Армению для выполнения трансплантации органа и операции по удалению объемной опухоли печени у ребенка (последняя операция в силу ряда анатомических и физиологических аспектов, безусловно, несоизмеримо сложнее трансплантации целого органа ввиду перспективы функционирования и дальнейшего

развития оставшейся части печени). Значимым итогом года для Беларуси стал запуск в МНПЦ ХТиГ уникального научного продукта – специализированного банка тканей, сосудов и костных аллографтов. Успешно защищены диссертационные исследования, научно обосновывающие и систематизирующие этот жизненно важный для практического здравоохранения ресурс, обеспечивающий все учреждения республики ценным биологическим материалом для выполнения сложных оперативных вмешательств и позволяющий спасти не одну сотню нуждающихся в нем пациентов. Результаты научно-практической деятельности коллектива центра стали основанием для присуждения директору МНПЦ ХТиГ доктору медицинских наук, профессору, академику, члену Совета Республики и члену редакционной коллегии нашего журнала Олегу Олеговичу Руммо высокого звания «Ученый года НАН Беларуси – 2025». Оно присвоено уважаемому академику «за значимые личные достижения в научно-исследовательской деятельности, весомый вклад в развитие научной и инновационной деятельности, подготовку кадров высшей научной квалификации и укрепление международного авторитета Национальной академии наук Беларуси». Редакция международного научно-практического журнала «Хирургия Восточная Европа» от всей души поздравляет уважаемого Олега Олеговича и весь многочисленный коллектив возглавляемого им центра с этой высокой оценкой их профессиональной деятельности и желает им новых высот, громких побед и знаковых достижений в науке и практике!

Список замечательных событий и успехов отечественной медицины и хирургии можно было бы существенно продолжить. Прошлый год стал временем активной интеграции разработанных новых технологий в профессиональную среду: опубликованы статьи в высокорейтинговых журналах, а ведущие тезисы научных открытий прозвучали на ключевых конгрессах в нашей стране и за рубежом. Однако главный итог этой постоянной работы – непрерывное внедрение создаваемых технологий в повседневную практику, что позволило реально улучшить результаты хирургического лечения пациентов.

Говоря о перспективах дальнейшего развития, редакция международного научно-практического журнала «Хирургия Восточная Европа» надеется, что в публикациях этого года, несомненно, найдут отражение возможности и перспективы, которые несут медицине и хирургии новые научные разработки и открытия. Один из патриархов отечественной хирургии Сергей Сергеевич Юдин (1891–1954) писал: «Хирургическая работа

---

складывается из двух элементов: искусства рукоделия и научного мышления, которые одно без другого являются бесплодными». Именно в поддержании на высоком уровне «научного мышления» практических хирургов и ученых журнал видит свою основную задачу, непрерывно представляя хирургическому сообществу новые знания и технологии, инновационные разработки, эффективные методы оказания медицинской помощи, позволяющие реально улучшить результаты хирургического лечения и реабилитации пациентов, повысить их качество жизни, восстановить утраченные функции и работоспособность. Эта неизменная линия, сформулированная в виде девиза для всей хирургии академиком Борисом Васильевичем Петровским (1908–2004): «Лечить, учить, искать и внедрять в практику достижения передовой науки», лежит в основе деятельности и нашего издания, побуждая к постоянному его совершенствованию и развитию.

Главный редактор в Беларуси  
Юрий Михайлович Гаин



## **Колопроктология**

*Денисенко В.Л., Денисенко Э.В., Аносов И.С., Гаин Ю.М., Шахрай С.В., Гаин М.Ю., Терюшкова Ж.И., Цыплаков К.Г., Юпатов Г.И., Фролов Л.А., Чепик К.О., Шапо Г.М., Малашенко С.В., Полонников А.В., Ерышова Т.А., Москалев А.И.*  
Первый опыт клинического применения аутологичной стромально-васкулярно-клеточной фракции жировой ткани в комплексном лечении свищей прямой кишки при болезни Крона ..... 11

## **Неотложная хирургия**

*Третьяк С.И., Ращинский С.М., Ладутько И.М., Жура А.В., Боровик Е.А., Казаченок Е.А., Жидков А.С., Шиманский И.Е., Волк Е.В.*  
Современные тенденции в оказании помощи пациентам с экстренной хирургической патологией органов брюшной полости ..... 27

*Тотиков З.В., Тотиков В.З., Халлаев Р.А., Калицова М.В., Медоев В.В., Тобоев Д.В.*  
Сравнительная оценка двух- и трехэтапной хирургических тактик при острой обтурационной опухолевой непроходимости левых отделов ободочной кишки и верхнеампулярного отдела прямой кишки ..... 39

## **Торакальная хирургия**

*Татур А.А., Скачко В.А., Протасевич А.И.*  
Релаксация диафрагмы: диагностика и хирургическое лечение ..... 50

## **Сосудистая хирургия**

*Алексеев С.А., Роговой Н.А., Маркова А.В., Ибрагимова Ж.А., Абдул А.К.*  
Стадийные изменения маркеров эндотелиальной дисфункции при хронической артериальной недостаточности ..... 61

## **Детская хирургия**

*Мараховский К.Ю., Николаева Е.В., Аверин В.И.*  
Диагностические, оперативные возможности и перспективы эзофагогастродуоденоскопии у новорожденных детей ..... 71

## **Панкреатология, гепатология, билиарная хирургия**

*Куделич О.А., Нищименко А.О., Кондратенко Г.Г., Ибрагимова Ж.А.*  
Инфекционные осложнения острого панкреатита: механизмы их развития, прогнозирование и диагностика (обзор литературы). Часть 1 ..... 83

## **Хирургическая гастроэнтерология**

*Хоробрых Т.В., Агаджанов В.Г., Кадиров Д.Д., Иваилов И.В., Спартак А.А., Романовский А.А., Крылова М.Ю.*  
3D-моделирование в реконструктивной хирургии рецидивных грыж пищеводного отверстия диафрагмы ..... 99

## **Топографическая анатомия и оперативная хирургия**

*Сивакова А.Е., Трушель Н.А., Дыдыкин С.С., Якубовский С.В., Гаин Ю.М.*  
Особенности топографии и анатомии возвратного гортанного нерва взрослого человека по данным морфологического исследования ..... 114

## **Травматология и ортопедия**

*Беспальчук А.П., Волотовский А.И., Чу Шия, Беспальчук П.И.*  
Особенности хирургической техники резекции проксимального ряда костей запястья ..... 129

*Насирли Дж.А., Оруджев Э.С.*  
Результаты первичного эндопротезирования тазобедренного сустава при повышенном индексе массы тела ..... 141

## **Урология**

*Строцкий А.В.*  
Тесталгия при варикоцеле: обзор литературы ..... 151

## **Флебология**

*Хрыщанович В.Я., Скобелева Н.Я.*  
Систематический обзор и метаанализ эффективности и безопасности аликсабана и ривароксабана у пациентов с венозной тромбоземболией ..... 158

### **Coloproctology**

*Denisenko V., Denisenko E., Anosov I., Gain Yu., Shakhrai S., Gain M., Teryushkova Zh., Tsyplakov K., Yupatov G., Frolov L., Chepik K., Shappo G., Malashenko S., Polonnikov A., Eryshova T., Moskalev A.*  
 First Experience of Clinical Application of Autologous Stromal-Vascular-Cell Fraction of Adipose Tissue in Comprehensive Treatment of Rectal Fistula in Crohn's Disease ..... 13

### **Emergency Surgery**

*Tratsyak S., Rashchynski S., Ladutska I., Zhura A., Baravik E., Kazachonak E., Zhidkov A., Shymanski I., Vouk E.*  
 Current Trends in the Management of Patients with Emergency Surgical Pathology of the Abdominal Cavity ..... 28

*Totikov Z., Totikov V., Khallaev R., Kalitsova M., Medoev V., Toboev D.*  
 Comparative Analysis of Two-Stage versus Three-Stage Surgical Approaches for Acute Malignant Obstruction of the Left Colon and Upper Rectum ..... 40

### **Thoracic Surgery**

*Tatur A., Skachko V., Protasevich A.*  
 Relaxation of the Diaphragm: Diagnosis and Surgical Treatment ..... 51

### **Vascular Surgery**

*Alekseev S., Rogovoy N., Markova A., Ibragimova Zh., Abdul A.*  
 Stage Changes in Markers of Endothelial Dysfunction in Chronic Arterial Insufficiency ..... 63

### **Pediatric Surgery**

*Marakhouski K., Nikalayeva K., Averin V.*  
 Diagnostic and Surgical Options and Prospects of Esophagogastroduodenoscopy in Neonates ..... 72

### **Pancreatology, Hepatology, Biliary Surgery**

*Kudelich O., Nishchymenka A., Kondratenko G., Ibragimova J.*  
 Infectious Complications of Acute Pancreatitis: Their Mechanisms, Prognosis and Diagnosis (a Literature Review). Part 1 ..... 84

### **Surgical Gastroenterology**

*Khorybykh T., Agadzhanov V., Kadirov D., Ivashov I., Spartak A., Romanovskii A., Krylova M.*  
 3D Modeling in Reconstructive Surgery for Recurrent Hiatal Hernias ..... 100

### **Topographic Anatomy and Operative Surgery**

*Sivakova H., Trushel N., Dydykin S., Yakubouski S., Gain Yu.*  
 Features of the Recurrent Laryngeal Nerve Topography and Anatomy in Adults According to Morphological Examination Results ..... 115

### **Traumatology and Orthopedics**

*Bespalchuk A., Volotovskii A., Chu Shiyao, Bespalchuk P.*  
 Features of the Surgical Technique for Proximal Row Carpectomy ..... 131

*Nasirli J., Orujov E.*  
 Outcomes of Primary Hip Arthroplasty in Patients with High Body Mass Index ..... 142

### **Urology**

*Strotski A.*  
 Testalgia in Varicocele: A Literature Review ..... 151

### **Phlebology**

*Khryshchanovich V., Skobeleva N.*  
 A Systematic Review and Meta-Analysis of the Efficacy and Safety of Apixaban versus Rivaroxaban in Venous Thromboembolism ..... 159



Денисенко В.Л.<sup>1,2</sup>, Денисенко Э.В.<sup>1</sup>, Аносов И.С.<sup>3</sup>, Гаин Ю.М.<sup>4</sup>✉, Шахрай С.В.<sup>4</sup>, Гаин М.Ю.<sup>4</sup>, Терюшкова Ж.И.<sup>5</sup>, Цыплаков К.Г.<sup>1</sup>, Юпатов Г.И.<sup>2</sup>, Фролов Л.А.<sup>2</sup>, Чепик К.О.<sup>2</sup>, Шаппо Г.М.<sup>2</sup>, Малашенко С.В.<sup>6</sup>, Полонников А.В.<sup>6</sup>, Ерышова Т.А.<sup>3</sup>, Москалев А.И.<sup>3</sup>

<sup>1</sup> Витебский областной специализированный клинический центр, Витебск, Беларусь

<sup>2</sup> Витебский государственный медицинский университет, Витебск, Беларусь

<sup>3</sup> Национальный медицинский исследовательский центр колопроктологии имени А.Н. Рыжих, Москва, Россия

<sup>4</sup> Белорусский государственный медицинский университет, Минск, Беларусь

<sup>5</sup> Южно-Уральский государственный медицинский университет, Челябинск, Россия

<sup>6</sup> Витебское областное клиническое патологоанатомическое бюро, Витебск, Беларусь

## Первый опыт клинического применения аутологичной стромально-васкулярно-клеточной фракции жировой ткани в комплексном лечении свищей прямой кишки при болезни Крона

**Конфликт интересов:** не заявлен.

**Вклад авторов:** Денисенко В.Л., Гаин Ю.М., Аносов И.С., Шахрай С.В., Гаин М.Ю. – концепция и дизайн исследования, участие в проведении исследования, анализе материалов и результатов, корректировка содержания статьи; Денисенко Э.В., Терюшкова Ж.И., Цыплаков К.Г., Юпатов Г.И., Фролов Л.А., Чепик К.О., Шаппо Г.М., Малашенко С.В., Полонников А.В., Ерышова Т.А., Москалев А.И. – участие в проведении исследования, сборе, анализе материалов и результатов, подготовке статьи.

**Информированное согласие:** авторы имеют подписанные пациентами информированные согласия на анонимное опубликование их данных и изображений в медицинском издании.

Подана: 03.11.2025

Принята: 16.02.2026

Контакты: [juri.gain@yandex.by](mailto:juri.gain@yandex.by)

### Резюме

**Введение.** Болезнь Крона – хроническое воспалительное заболевание желудочно-кишечного тракта неизвестной этиологии, заболеваемость которым продолжает расти по неустановленным причинам в большинстве развитых стран мира, приводя к значительной нагрузке на их системы здравоохранения. Характеризуется персистирующим трансмуральным воспалением любого отдела желудочно-кишечного тракта с хроническим интермиттирующим и рецидивирующим течением. Известно, что поражение перианальной области при болезни Крона трудно поддается лечению при использовании большинства имеющихся в общедоступном арсенале лекарственных средств, биологических препаратов и хирургических технологий.

**Цель.** Продемонстрировать первый успешный опыт местного применения аутологичной стромально-васкулярно-клеточной фракции жировой ткани в сочетании с использованием высокоинтенсивного лазерного излучения при хирургическом сфинктеросохраняющем лечении свищей прямой кишки на фоне болезни Крона.

**Материалы и методы.** С ноября 2024 по июнь 2025 г. в Витебском областном клиническом специализированном центре были прооперированы 2 пациента (мужчины)

47 и 59 лет со свищами прямой кишки, связанными с болезнью Крона, в стадии ремиссии основного заболевания. Липосакцию проводили аспирационным методом из подкожной области внутренней поверхности бедра под спинальной анестезией. Полученную аутологичную суспензию жировой ткани (около 40 мл) центрифугировали и фильтровали для получения стромально-васкулярно-клеточной фракции. После ревизии свищевых ходов последние через световод обрабатывали высокоинтенсивным лазерным излучением длиной волны 1560 нм и мощностью 10 Вт. Стромально-васкулярно-клеточную фракцию жировой ткани вводили в просвет свищевых ходов и инъекционно парафистулярно. Наружное и внутреннее отверстия герметизировали.

**Результаты.** Прослежены ближайшие и краткосрочные результаты лечения пациентов с высокими свищами прямой кишки при болезни Крона. Серьезных побочных эффектов, связанных с процедурой забора жира, проведением операции, не зарегистрировано. Заживление свищей отмечено в сроки до 6 месяцев путем их постепенного замещения фиброзной тканью по типу первичного натяжения.

**Заключение.** Первый успешный опыт окклюзии свищей прямой кишки при болезни Крона с помощью их лазерной деструкции в сочетании с применением аутологичной стромально-васкулярно-клеточной фракции жировой ткани позволяет утверждать, что метод имеет все перспективы для эффективного местного применения при лечении резистентных перианальных свищей на фоне болезни Крона.

**Ключевые слова:** болезнь Крона, рефрактерные перианальные свищи, прямая кишка, стромально-васкулярно-клеточная фракция, жировая ткань

---



Denisenko V.<sup>1,2</sup>, Denisenko E.<sup>1</sup>, Anosov I.<sup>3</sup>, Gain Yu.<sup>4</sup>✉, Shakhrai S.<sup>4</sup>, Gain M.<sup>4</sup>, Teryushkova Zh.<sup>5</sup>, Tsyplakov K.<sup>1</sup>, Yupatov G.<sup>2</sup>, Frolov L.<sup>2</sup>, Chepik K.<sup>2</sup>, Shappo G.<sup>2</sup>, Malashenko S.<sup>6</sup>, Polonnikov A.<sup>6</sup>, Eryshova T.<sup>3</sup>, Moskalev A.<sup>3</sup>

<sup>1</sup> Vitebsk Regional Specialized Clinical Center, Vitebsk, Belarus

<sup>2</sup> Vitebsk State Medical University, Vitebsk, Belarus

<sup>3</sup> National Medical Research Center of Coloproctology named after A. N. Ryzhikh, Moscow, Russia

<sup>4</sup> Belarusian State Medical University, Minsk, Belarus

<sup>5</sup> South Ural State Medical University, Chelyabinsk, Russia

<sup>6</sup> Vitebsk Regional Clinical Pathological Anatomy Bureau, Vitebsk, Belarus

## First Experience of Clinical Application of Autologous Stromal-Vascular-Cell Fraction of Adipose Tissue in Comprehensive Treatment of Rectal Fistula in Crohn's Disease

**Conflict of interest:** nothing to declare.

**Authors' contribution:** Denisenko V., Gain Yu., Anosov I., Shakhrai S., Gain M. – study concept and design, participation in investigations, materials and results analysis, editing; Denisenko E., Teryushkova Zh., Tsyplakov K., Yupatov G., Frolov L., Chepik K., Shappo G., Malashenko S., Polonnikov A., Eryshova T., Moskalev A. – study concept and design, participation in investigations, materials and results analysis, preparation of the article.

**Informed consent:** the authors obtained signed informed consent from patients for anonymous publication of their data and images in a medical journal.

Submitted: 03.11.2025

Accepted: 16.02.2026

Contacts: juri.gain@yandex.by

### Abstract

**Introduction.** Crohn's disease is a chronic inflammatory gastrointestinal disease of unknown etiology, the incidence of which continues to rise for unknown reasons in most developed countries, resulting in a heavy burden for their healthcare systems. It is characterized by persistent transmural inflammation of any part of the gastrointestinal tract with a chronic, intermittent, and recurrent course. Perianal lesions associated with Crohn's disease are known to be difficult to treat with most available medications, biological agents, and surgical techniques.

**Purpose.** To demonstrate the first successful experience of topical application of autologous stromal-vascular-cell fraction of adipose tissue in combination with high-intensity laser irradiation in the surgical sphincter-preserving treatment of anal fistula associated with Crohn's disease.

**Materials and methods.** From November 2024 to June 2025, two men, aged 47 and 59, with Crohn's disease-associated rectal fistulas in remission underwent surgery at the Vitebsk Regional Clinical Specialized Center. Liposuction was performed using aspiration from the subcutaneous area of the inner thigh under spinal anesthesia. The resulting autologous adipose tissue suspension (approximately 40 ml) was centrifuged and filtered to obtain the stromal-vascular-cell fraction. After fistulous passages were explored, they were exposed to high-intensity laser radiation with a wavelength of 1560 nm and a power of 10 W through a fiber optic cable. The stromal-vascular-cell fraction of the adipose tissue

was injected into the lumen of fistulous passages and parafistularly. The external and internal openings were sealed.

**Results.** The immediate and short-term treatment outcomes of patients with high anal fistulas associated with Crohn's disease were evaluated. No serious adverse events related to the fat harvesting procedure or the surgical procedure were reported. Fistula healing was observed within 6 months through their gradual replacement with fibrous tissue by primary tension type.

**Conclusion.** The first successful experience of occluding anal fistulas associated with Crohn's disease by their laser destruction combined with autologous stromal-vascular-cell fraction of adipose tissue allows asserting that the method has all prospects for effective topical application in the treatment of recalcitrant perianal fistulas associated with Crohn's disease.

**Keywords:** Crohn's disease, refractory perianal fistulas, rectum, stromal-vascular-cell fraction, adipose tissue

---

## ■ ВВЕДЕНИЕ

Болезнь Крона (БК) – хроническое воспалительное заболевание желудочно-кишечного тракта неизвестной этиологии. По неустановленным причинам в последнее время в развитых странах отмечается рост заболеваемости БК, способствуя увеличению нагрузки на их системы здравоохранения [1]. БК характеризуется развитием трансмурального воспаления в практически любом участке пищеварительного тракта, что сопровождается хроническим интермиттирующим и рецидивирующим течением. При трансмуральном воспалении может нарушиться целостность кишечной стенки, что приводит к таким осложнениям, как образование внутренних и наружных кишечных свищей. Типичное для БК перианальное поражение с формированием свищей, как известно, трудно поддается лечению с помощью имеющихся лекарственных средств, биологических препаратов и хирургических вмешательств. Течение этого осложнения сопровождается выраженным болевым синдромом, постоянным выделением гноя, необходимостью перманентного дренирования гнойных очагов перианальной области и нахождения пациентов под постоянным медицинским наблюдением, значимым снижением их качества жизни и увеличением расходов на оказание медицинской помощи [2]. Ситуация усугубляется тем, что у 20% пациентов развивается недержание газов и кала из-за сопутствующего этому процессу повреждения анального сфинктера [3]. Лечение перианальных свищей при БК кроме непрерывной медикаментозной терапии требует специального хирургического лечения [4].

Частота развития свищей прямой кишки при БК в популяционных исследованиях варьирует от 14 до 26%. По данным литературы, 75% таких фистул носят сложный характер. Целями их лечения являются ликвидация свищевых ходов и предотвращение рецидивов. Однако эти цели часто не достигаются, несмотря на интенсивное медикаментозное лечение, даже с использованием направленной биологической терапии. Все это делает лечение сложных перианальных свищей на фоне БК, резистентных к традиционному лечению, сложной задачей, требующей неординарного подхода к ее решению. Проблема вызывает большой интерес со стороны



колопроктологов и гастроэнтерологов, побуждая к поиску более совершенных вариантов лечения без риска развития инконтиненции, которые потенциально могут повысить его эффективность. При этом учитывается, что одной из причин неудачной хирургической коррекции свищей в условиях БК становятся специфика поражения перианальных тканей и морфологические особенности свищевого хода [5].

Традиционная отечественная классификация свищей заднего прохода применима и к перианальным проявлениям болезни Крона, но в то же время она не отражает специфики заболевания, а выбор тактики лечения только на ее основании затруднителен. За рубежом наибольшее распространение получила классификация, принятая Американской ассоциацией гастроэнтерологов в 2003 г., разделяющая все перианальные свищи на простые и сложные. К простым относят интрасфинктерные и трансфинктерные свищи, вовлекающие в патологический процесс внутреннюю подкожную порцию наружного сфинктера. В свою очередь, к сложным формам заболевания относят трансфинктерные свищи, захватывающие поверхностную и глубокую порции наружного сфинктера, ректовагинальные и экстрафинктерные свищи любой степени сложности, а также свищевые ходы, имеющие парафистулярные затеки любой локализации. Кроме того, свищевые ходы считаются сложными при таких специфических для БК проявлениях, как наличие стриктуры или выраженного воспалительного процесса в анальном канале либо прямой кишке. Вышеизложенные факторы, безусловно, оказывают непосредственное влияние на выбор тактики хирургического лечения [6]. В свою очередь, классификация больницы Святого Иакова (SJUH), разработанная в 1996 г. на основе данных магнитно-резонансной томографии (МРТ), предусматривает 5 степеней сложности. Она детализирует особенности первичного свищевого хода, включая наличие вторичных ответвлений и абсцессов, обеспечивая тем самым более полное понимание патологического состояния. Классификация Хьюза – Кардиффа (1978), которую используют реже, делит свищи на простые и сложные, но не содержит их анатомического описания [7].

Зарубежными авторами к настоящему времени продемонстрирована эффективность клинического применения в лечении свищей при БК аутологичной тканевой суспензии (стромально-васкулярно-клеточной фракции), полученной из жировой ткани, которая была использована в виде одноразовой местной инъекции. Эта технология получила признание в Израиле, Швейцарии, Сербии, Великобритании и Японии и стала с успехом использоваться для лечения сложных перианальных свищей [8, 9].

По данным зарубежных авторов, аутологичная стромально-васкулярно-клеточная фракция (ADSVCF – Autologous adipose-derived stromal vascular cell fraction), получаемая из собственной жировой ткани человека, при локальном использовании проявляет себя в первую очередь как важнейший регулятор местного иммунного ответа. Более того, ее инъекционное использование приводит к уменьшению воспалительного инфильтрата и снижению регуляции воспалительных медиаторов в органах-мишенях. Эти данные привлекли внимание к клиническому применению ADSVCF для восстановления поврежденных тканей [10–12]. Описанные результаты использования ADSVCF подтверждают эффективность и безопасность ее применения при сложных перианальных свищах на фоне БК.

Таким образом, на сегодняшний день существует вариантная ограниченность применяемых методов лечения свищей прямой кишки при БК (в том числе традиционных хирургических), многие из которых отличаются недостаточной эффективностью, характеризуются высокой частотой рецидивов даже при использовании медикаментозной и биологической поддержки, требуя поиска новых, более действенных лечебных технологий.

## ■ ЦЕЛЬ ИССЛЕДОВАНИЯ

Продемонстрировать первый успешный опыт местного применения аутологичной стромально-васкулярно-клеточной фракции жировой ткани в сочетании с использованием высокоинтенсивного лазерного излучения при хирургическом сфинктеросохраняющем лечении свищей прямой кишки на фоне болезни Крона.

## ■ МАТЕРИАЛЫ И МЕТОДЫ

С ноября 2024 по июнь 2025 г. в учреждении здравоохранения «Витебский областной клинический специализированный центр» (УЗ ВОКЦ) оперировано 2 пациента (мужчин) со свищами прямой кишки при болезни Крона, 59 и 47 лет, в фазе ремиссии основного заболевания, которым в качестве лечения впервые применили лазерную облитерацию свищей прямой кишки и местное использование аутологичной стромально-васкулярно-клеточной фракции жировой ткани (ADSVCF).

**Клиническое наблюдение 1.** Пациент Г., 59 лет, история болезни № 1284, поступил 20.02.2025 в проктологическое отделение УЗ ВОКЦ с диагнозом «болезнь Крона с поражением терминального отдела подвздошной кишки, прямой кишки, перианальное поражение в виде высоких сложных свищей прямой кишки. Состояние после субтотальной колэктомии, илеосигмостомии в 2019 г. Сахарный диабет II типа, впервые выявленный, в стадии клинико-метаболической компенсации». При поступлении мужчина предъявлял жалобы на боли и дискомфорт в области заднего прохода и окружающих тканей, наличие отделяемого из свищей в области заднего прохода, снижение вследствие этого своего социального статуса.

При осмотре в перианальной области отмечено наличие рубцовой трансформации кожи и подкожной клетчатки, выявляются рубцы после предшествующих вмешательств. На 7 часах по условному лимбу прямой кишки в 3,5 см от гребешковой линии имеется наружное отверстие свища прямой кишки 0,4×0,5 см с оmozолелыми краями. При зондировании свищ имеет сложный характер, транссфинктерно идет в просвет прямой кишки выше 2/3 объема наружного сфинктера (рис. 1). Взята биопсия из различных отделов свищевого хода.

Гистологическая картина свища прямой кишки при болезни Крона представлена на рис. 2–5.

При лабораторном обследовании пациента со стороны общего анализа крови (11.02.2025) отмечено небольшое сгущение крови (лейкоциты  $11,2 \times 10^9/\text{л}$ ; эритроциты –  $5,22 \times 10^{12}/\text{л}$ , гемоглобин – 170 г/л). Со стороны биохимического комплекса крови, липидограммы, анализа мочи и коагулограммы отклонений от нормальных референсных значений не установлено. Гликированный гемоглобин крови (HbA1c) 6,5%. Рентгенография органов грудной клетки от 11.02.2025 выявила признаки хронического бронхита, гипертрофии левого желудочка. На ЭКГ от 11.02.2025 – синусовый ритм 74 в мин, горизонтальное положение электрической оси сердца.



Ультразвуковое исследование (УЗИ) органов брюшной полости 11.02.2025 выявило диффузные изменения печени, признаки жирового гепатоза и гепатомегалии. Установлены диффузные изменения поджелудочной железы (липоматоз) и киста правой почки небольших размеров.

26.02.2025 выполнена компьютерная томография органов брюшной полости, малого таза, позвоночника с фистулографией и внутривенным контрастированием. При этом проведены МСКТ-нативное сканирование с оценкой 3 фаз сканирования после внутривенного болюсного контрастирования, а также фистулография (через наружное свищевое отверстие правой перианальной области контрастом заполнен свищевой ход на протяжении около 100 мм шириной 6–10 мм, идущий в подкожной жировой клетчатке до правой мышцы, поднимающей задний проход). Установлено, что от описанного свищевого хода отходит поперечный свищевой ход в области анальных сфинктеров на 18 часах длиной около 10 мм, который делает изгиб, идет кзади на протяжении 25 мм и слепо заканчивается во внутреннем сфинктере в области задней стенки ануса. Контраст в просвет прямой кишки не поступает. Илеосигмоанастомоз проходим. Желудок сокращен, стенки равномерные. Просвет петель тонкой кишки и сигмовидной кишки без стойких сужений и расширений, толщина стенок равномерная. Околокишечная клетчатка не инфильтрирована. Свободного газа, жидкостных скоплений в брюшной полости не выявлено. Отмечены 2 шаровидных лимфоузла 6 и 7 мм в параректальной клетчатке справа, визуализированы забрюшинные подвздошные и парааортальные лимфоузлы 4–7 мм по короткой оси и бобовидные лимфоузлы брыжейки тонкой кишки 8–10 мм. Печень в пределах нормальных размеров, контуры четкие, ровные. Определяется киста S7-сегмента правой доли печени до 12 мм. Внутривенные желчные протоки и сосудистый рисунок не расширены. Воротная вена, верхняя брыжеечная и селезеночная вены свободно проходимы, умеренно расширены, диаметр воротной вены 20 мм. Желчный пузырь нормальных размеров, стенка не утолщена. Холедох не расширен, просвет до 6 мм, прослеживается до уровня большого дуоденального сосочка. Рентген-контрастных конкрементов в желчных протоках не определяется. Поджелудочная железа с признаками очаговой жировой инволюции, без патологических образований. Выявлены кисты паренхимы обеих почек до 15 мм с тонкими стенками без обызвествлений. Чашечно-лоханочные системы почек, сосудистые ножки и мочеточники не расширены. Мочевой пузырь наполнен, стенка равномерная, не утолщена. Селезенка обычных размеров, контуры ее ровные. Гиперваскулярный очаг в паренхиме селезенки, гиперденсивной плотности в артериальную фазу, изоденсивной плотности – вероятная гемангиома селезенки 11 мм. Аорта без аневризматических расширений. Распространенный остеохондроз позвоночника. Заключение: сложный неполный параректальный свищ на почве болезни Крона. Состояние после субтотальной колэктомии и формирования илеосигмоанастомоза. Киста S7-сегмента правой доли печени. Умеренная портальная гипертензия. Стеатоз поджелудочной железы. Кисты обеих почек (Bosniak 1). Гемангиома селезенки. Распространенный остеохондроз позвоночника.

Ультразвуковое обследование мягких тканей области промежности и копчика 20.02.2025: в мягких тканях перианальной области справа определяется ход диаметром 7 мм, длиной около 22 мм, проксимальная часть хода располагается на глубине

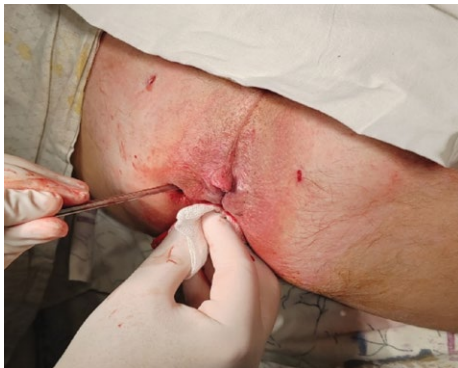

Рис. 1. Высокий свищ прямой кишки при болезни Крона (клиническое наблюдение 1)  
Fig. 1. High rectal fistula in Crohn's disease (clinical observation 1)

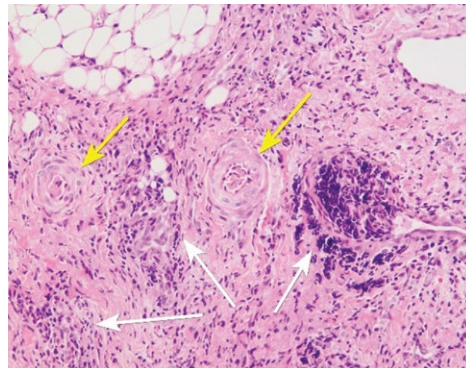


Рис. 2. Стенка прямокишечного свища при болезни Крона. Окраска гематоксилином и эозином. Увеличение  $\times 200$ : желтыми стрелками обозначены мелкие артериолы вызревающей грануляционной ткани, вокруг которых определяется формирующаяся волокнистая соединительная ткань; белыми стрелками отмечены некррупные очаги хронической воспалительной продуктивной неспецифической инфильтрации (гранулемы)  
Fig. 2. Wall of rectal fistula in Crohn's disease. Hematoxylin and eosin staining. Magnification  $\times 200$ : yellow arrows indicate small arterioles of maturing granulation tissue, surrounded by developing fibrous connective tissue; white arrows indicate small foci of chronic inflammatory productive nonspecific infiltration (granulomas)

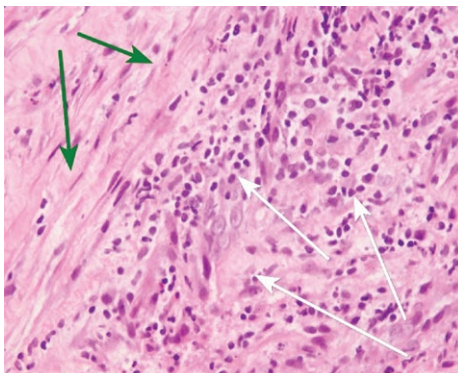


Рис. 3. Дистальный участок стенки прямокишечного свища при болезни Крона. Окраска гематоксилином и эозином. Увеличение  $\times 400$ : зелеными стрелками обозначена довольно зрелая соединительная ткань с упорядоченными волокнами и наличием фиброцитов; белыми стрелками отмечена хроническая очаговая продуктивная полиморфноклеточная неспецифическая воспалительная инфильтрация среди относительно молодой соединительной ткани  
Fig. 3. Distal portion of the wall of the rectal fistula in Crohn's disease. Stained with hematoxylin and eosin. Magnification  $\times 400$ : green arrows indicate relatively mature connective tissue with ordered fibers and the presence of fibrocytes; white arrows indicate chronic focal productive polymorphonuclear nonspecific inflammatory infiltration within relatively young connective tissue

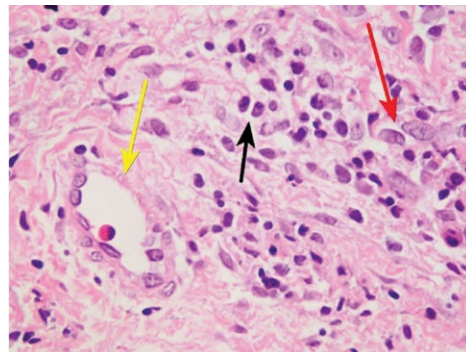
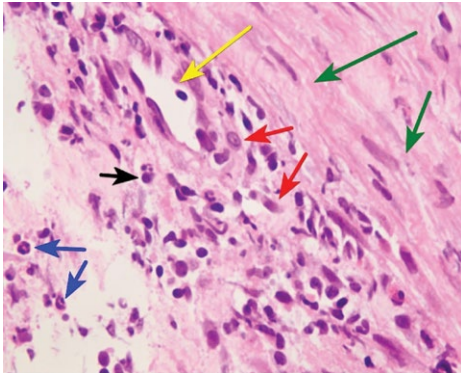
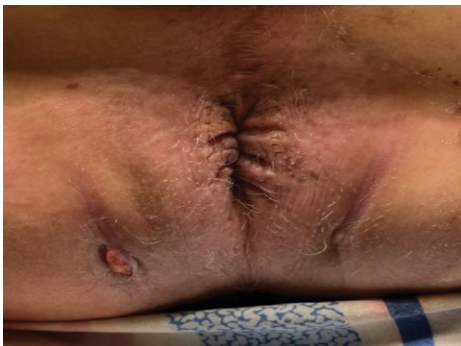

Рис. 4. Фрагмент стенки прямокишечного свища при болезни Крона. Клеточный состав воспалительного инфильтрата. Окраска гематоксилином и эозином. Увеличение  $\times 630$ . Отмечается необильная хроническая продуктивная полиморфноклеточная воспалительная инфильтрация среди рыхлой соединительной ткани; черной стрелкой отмечены плазматические клетки; красной – гистиоциты; желтой стрелкой отмечен капилляр в составе грануляций с единичным эозинофилом в просвете  
Fig. 4. A fragment of the wall of a rectal fistula in Crohn's disease. Cellular composition of the inflammatory infiltrate. Stained with hematoxylin and eosin. Magnification  $\times 630$ . A mild, chronic, productive polymorphonuclear inflammatory infiltration is noted within loose connective tissue: plasma cells are indicated by the black arrow, and histiocytes by the red arrow; a capillary within granulation tissue with a single eosinophil in the lumen is indicated by the yellow arrow

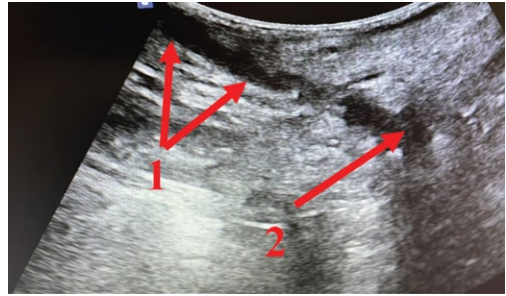


**Рис. 5. Проксимальный участок стенки прямокишечного свища при болезни Крона. Клеточный состав воспалительного инфильтрата. Окраска гематоксилином и эозином. Увеличение  $\times 630$ . Отмечается необильная хроническая продуктивная полиморфноклеточная воспалительная инфильтрация среди рыхлой соединительной ткани: черной стрелкой отмечена плазматическая клетка; красными – гистициты; синими – небольшое количество еще сохраняющихся нейтрофилов; желтой стрелкой – капилляр в составе грануляций; зелеными стрелками – довольно зрелая соединительная ткань, имеющая в своем составе фибробласты, фиброциты и упорядоченные волокна**  
**Fig. 5. Proximal wall of a rectal fistula in Crohn's disease. Cellular composition of the inflammatory infiltrate. Magnification  $\times 630$ .**

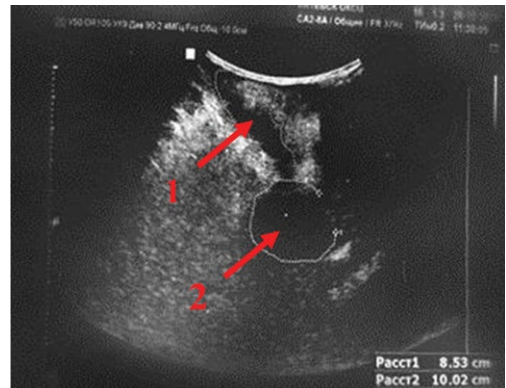
A moderate chronic productive polymorphonuclear inflammatory infiltration is noted within loose connective tissue: the black arrow indicates a plasma cell; the red arrow – histiocytes, and the blue arrow – a small number of remaining neutrophils; the yellow arrow – a capillary within the granulation tissue; green arrows – relatively mature connective tissue containing fibroblasts, fibrocytes, and ordered fibers



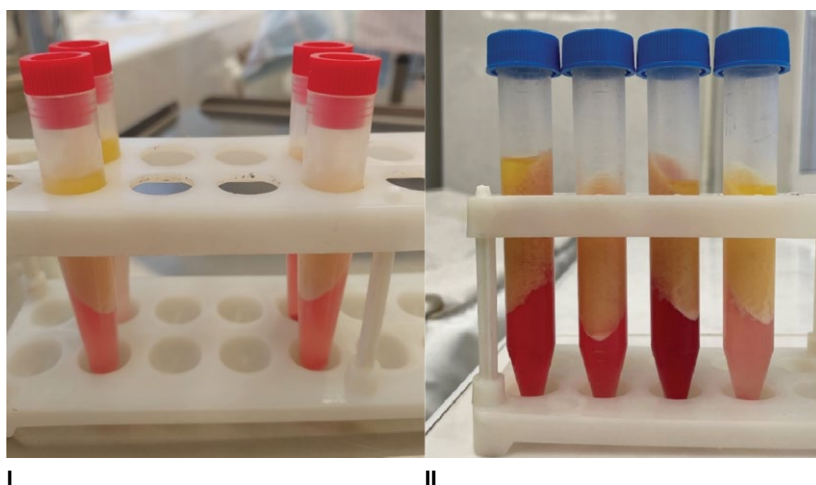
**Рис. 7. Свищи прямой кишки при болезни Крона (пациент 2)**  
**Fig. 7. Rectal fistulas in Crohn's disease (patient 2)**



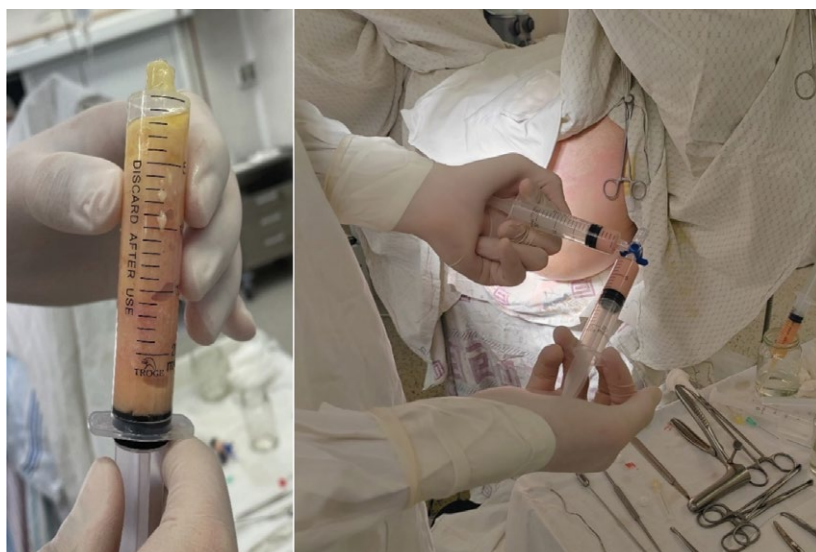**Рис. 6. УЗ-исследование свищей перианальной области: 1 – свищ прямой кишки; 2 – просвет прямой кишки**  
**Fig. 6. Ultrasound examination of fistulas in the perianal region: 1 – rectal fistula; 2 – rectal lumen**



**Рис. 8. УЗ-исследование свищей перианальной области: 1 – свищ прямой кишки; 2 – просвет прямой кишки (пациент 2)**  
**Fig. 8. Ultrasound examination of fistulas in the perianal region: 1 – rectal fistula; 2 – rectal lumen (patient 2)**



**Рис. 9. Выделенная аутологичная фракция из жировой ткани**  
**Fig. 9. Isolated autologous fraction from adipose tissue**



**Рис. 10. Получение эмульсифицированной фракции жировой ткани**  
**Fig. 10. Obtaining an emulsified fraction of adipose tissue**

35 мм от поверхности кожи. В проксимальной части свищевого хода, правее анального канала, определяется образование такой же структуры, как и ход, диаметром 20×16 мм. Окружающие ткани – без патологических изменений (рис. 6).

На момент вмешательства диагностирован период ремиссии БК (индекс активности болезни Крона в соответствии со шкалой CDAI 128 баллов). После подготовки к операции забор, получение и трансплантация ADSVCF произведены пациенту 05.03.2025.

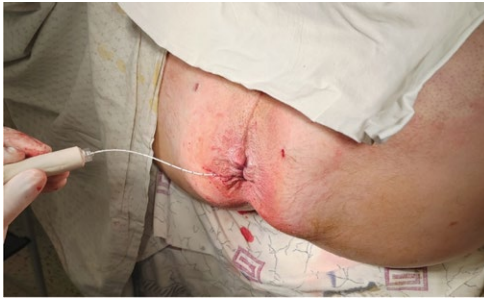

Рис. 11. Лазерная деструкция стенки свища  
Fig. 11. Laser destruction of the fistula wall

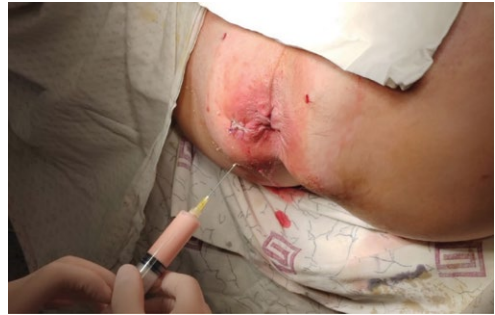

Рис. 12. Введение стромально-васкулярной фракции в полость свища и парафистулярные ткани у пациента 2  
Fig. 12. Introduction of stromal-vascular fraction into the fistula cavity and parafistular tissues in patient 2

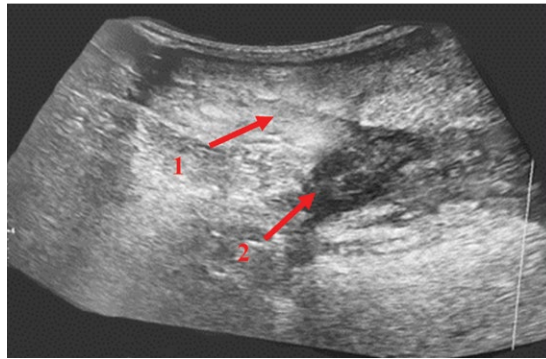


Рис. 13. УЗИ-контроль через 6 месяцев после операции: 1 – рубцовая ткань в области бывшего свища; 2 – просвет прямой кишки (пациент 1)  
Fig. 13. Ultrasound control 6 months after surgery: 1 – scar tissue in the area of the former fistula; 2 – lumen of the rectum (patient 1)

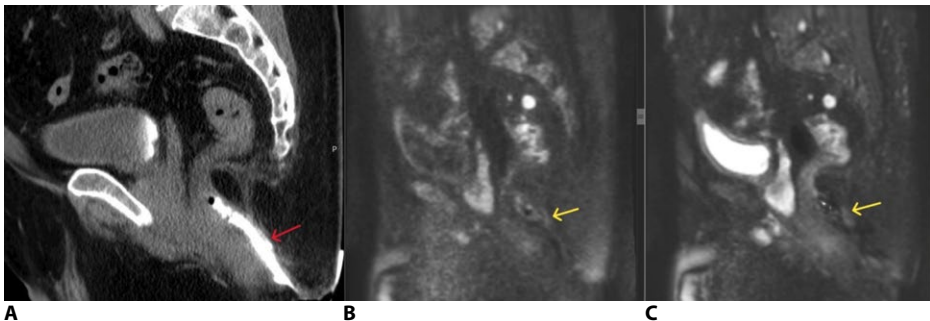


Рис. 14. Компьютерная томография параректальной области до и после применения аутологичной стромально-васкулярной фракции у пациента 2: А – красной стрелкой обозначен контрастированный свищ прямой кишки; В, С – желтой стрелкой обозначена фиброзная ткань в зоне бывшего свища прямой кишки через 42 недели после вмешательства  
Fig. 14. Computed tomography of the pararectal area before and after the use of autologous stromal-vascular fraction in patient 2: A – the red arrow indicates a contrasted fistula of the rectum; B, C – the yellow arrow indicates fibrous tissue in the area of the former fistula of the rectum 42 weeks after the intervention

**Клиническое наблюдение 2.** Пациент П., 47 лет, история болезни № 8623, поступил 24.12.2024 в проктологическое отделение УЗ ВОКСЦ с жалобами на боли и дискомфорт в области заднего прохода и окружающих тканей, наличие отделяемого из свищей в области заднего прохода, снижение вследствие этого социального функционирования. Диагноз при поступлении: «Болезнь Крона в фазе ремиссии. Неполный наружный подковообразный задний свищ прямой кишки. Вторичная кардиомиопатия, частая желудочковая экстрасистолия (в анамнезе), недостаточность кровообращения 1. Гипопротеинемия» (рис. 7). Ранее диагноз БК прямой кишки был верифицирован эндоскопически и гистологически. Проводились курсы медикаментозного лечения БК. Свищи функционируют около 2 лет (течение интермиттирующее, без тенденции к закрытию). Пациент госпитализирован в проктологический стационар для профильного лечения в состоянии ремиссии основного заболевания (индекс активности болезни Крона в соответствии со шкалой CDAI 132 балла).

По данным лабораторного обследования со стороны общего анализа мочи, биохимического комплекса крови, липидограммы, коагулограммы существенных отклонений от нормальных референсных значений не установлено, за исключением снижения уровня общего белка крови (61 г/л) преимущественно за счет фракции альбуминов (32 г/л). По данным ЭКГ от 25.12.2024 имели место синусовая брадикардия с ЧСС 52 уд/мин, горизонтальная электрическая ось сердца и гипертрофия левого желудочка.

При ультразвуковом обследовании перианальной области 24.12.2024 слева в перианальной области на 1 ч визуализировался ход длиной 36 мм, диаметром 10 мм; справа в перианальной области на 23–24 ч выявлен ход диаметром 10 мм; на глубине 14 мм установлено раздваивание свища на 2 отрога диаметром 10 и 13 мм (расстояние между 2 выходными отверстиями 30 мм); проксимальная часть хода находилась на глубине 46 мм; окружающие ткани были не изменены (рис. 8).

Пациент подготовлен для оперативного вмешательства, которое выполнено 26.12.2024.

### **Получение ADSVCF**

Под спинальной анестезией аутологичную фракцию подкожной жировой ткани (около 40 мл) получали путем липоаспирации специальной иглой из области внутренней поверхности бедра и помещали в пробирки (рис. 9). На донорскую область накладывали давящую повязку.

Полученный материал (из первых 3 пробирок) центрифугировали при 3000 оборотах в течение 3 мин и фильтровали (первая фракция использована для внутрипросветной обтурации свища). Остальная масса (из последней пробирки) подвергалась механической эмульсификации (вторая фракция). Она использована для инъекционного внутритканевого парафистулярного введения ADSVCF (рис. 10).

### **Техника малоинвазивного вмешательства**

До введения ADSVCF радиальным световодом производили лазерную деструкцию свища со стороны его просвета. При этом использовали высокоинтенсивный лазер («Медиола-компакт», ФОТЭК, Беларусь) мощностью 10 Вт с поглощающей длиной волны 1560 нм (рис. 11). После обработки свища лазерным излучением в его просвет вводили первую фракцию ADSVCF и инъекционно парафистулярно –



вторую фракцию ADSVCF (рис. 12). Наружные отверстия свищевого хода герметизировали путем ушивания.

В соответствии с требованиями «Основанного на доказательствах Европейского консенсуса по диагностике и лечению болезни Крона», принятого Европейской организацией по изучению болезни Крона и язвенного колита (European Crohn's Colitis Organisation – ECCO) в Праге (Чехия) 23 сентября 2004 г. [13], до и после вмешательства в динамике осуществляли лабораторный мониторинг, оценивали общее состояние пациента, активность БК и выраженность локальных изменений в соответствии:

- a) с индексом активности болезни Крона или шкалой CDAI (Crohn's Disease Activity Index, индексом Беста), где более низкие баллы соответствуют менее тяжелому состоянию (диапазон значений от 0 до 600: ремиссия обычно соответствует <150 баллам, низкая активность БК – 150–220, умеренная – 220–450, а высокая – более 450 баллов) [13];
- b) индексом активности перианальной болезни Крона (Perianal Crohn's Disease Activity Index – PCDAI), который учитывает количество отделяемого по свищевым ходам, боли и ограничение физической деятельности, ограничение сексуальной активности, тип перианального поражения и степень инфильтрации перианальной зоны [14].

## ■ РЕЗУЛЬТАТЫ И ОБСУЖДЕНИЕ

В обоих случаях отмечено благоприятное течение раннего послеоперационного периода. Побочных эффектов, связанных с процедурой забора жировой ткани, зарегистрировано не было. Боль в месте липоаспирации и в зоне вмешательства была купирована к концу первых суток назначением нестероидных противовоспалительных препаратов. При оценке по визуальной аналоговой шкале (ВАШ) болевой синдром в зоне вмешательства и донорской области даже в первые сутки не превышал 3 баллов. Полная мобильность пациентов и способность к самообслуживанию были восстановлены к концу первых суток клеточной терапии. Лабораторно и клинически все незначительные признаки системного воспалительного ответа (в виде субфебрильной температуры и гематологической реакции) разрешились у пациентов к 4-м и 6-м суткам послеоперационного периода. Выписка из стационара на амбулаторное лечение состоялась на 8-е (пациент 1) и 11-е (пациент 2) сутки.

При контрольных осмотрах в рамках динамического наблюдения за пациентами (на 1, 2, 6, 12, 16 и 48-й неделях после манипуляции) клинические признаки инфекционных осложнений в зоне имплантации, воспаления отсутствовали. Этот результат был подтвержден рутинными лабораторными исследованиями и данными УЗИ области манипуляции на 1, 12 и 48-й неделях. При этом за весь период наблюдения не зарегистрировано серьезных нежелательных эффектов, связанных с введением клеточного продукта, и непереносимости клеточной терапии.

Начиная с 6-й недели наблюдения в зоне бывшего свища (в том числе при проведении УЗИ) отмечено формирование соединительной ткани (рис. 13). Индекс Perianal Disease Activity Index (PDAI) у обоих пациентов снизился с 6–7 баллов (на исходном уровне) до 0 (на 12-й неделе). Эти результаты сохранялись до 56-й (пациент 2) и 77-й (пациент 1) недели наблюдения. Также на сегодняшний день у обоих пациентов отмечаются полное заживление свищевых отверстий и отсутствие клинических и КТ-признаков рецидива заболевания (рис. 14). Активность течения болезни Крона

оставалась стабильной на протяжении всего исследования:  $\leq 150$  по шкале Crohn's Disease Activity Index (CDAI). Признаков нарушения замыкательной функции сфинктерного аппарата прямой кишки также после вмешательства отмечено не было.

Наши данные согласуются с результатами применения ADSVCF для лечения сложных свищей прямой кишки на фоне БК зарубежными авторами – пионерами использования метода [15–18]. При этом указывается на множество теорий, касающихся возможных механизмов действия стромально-вазкуляро-клеточной фракции жировой ткани при лечении свищей прямой кишки при БК. Однако единой концепции ее влияния на регенерацию параректальных свищей до настоящего времени не разработано. Известно, что ADSVCF обладает иммуномодулирующим, антиапоптотическим и противовоспалительным местным и системным действием, стимулирует рост и дифференцировку клеток, а также ангиогенез в месте повреждения. Отмечается, что стромально-вазкуляро-клеточная фракция жировой ткани, введенная в воспаленные ткани вокруг свищевого хода, индуцирует иммуносупрессивную активность [16] за счет угнетения активированных лимфоцитов [19]. Указывается, что ADSVCF – это гетерогенная, универсальная и клинически значимая клеточная система. Взаимодействие различных типов клеток (в первую очередь прогенераторного типа, включая мезенхимальные стволовые клетки) обуславливает общий терапевтический потенциал этого клеточного продукта. Сегодня известно, что стромально-вазкулярная фракция содержит фибробласты, эндотелиальные клетки, а также гладкомышечные и муральные клетки (предшественники термогенных адипоцитов), макрофаги, клетки крови и целый ряд других клеточных фенотипов. При этом концентрация форменных элементов достигает  $530 \times 10^3$  ( $350-710 \times 10^3$ , медиана 25–75%) ядродержащих клеток в 1 мл липоаспирата с жизнеспособностью 95% (91–97%, медиана 25–75%). Проточная цитометрия определяет пропорцию различных клеток в липоаспирате: мезенхимальные стволовые клетки жировой ткани составляют 5,9%, перициты – 3,4%, эндотелиальные прогениторные клетки – 17,6%, эндотелиальные клетки – 4,6%, сосудистые гладкомышечные клетки – 26%, лейкоциты – 1%, эритроциты – 21,5%, другие клетки – 19% [19].

M. Morris et al. (2015) исследовали клеточный состав стромально-вазкуляро-клеточной фракции жировой ткани с большей специфичностью, уделяя особое внимание пропорциям CD11b + врожденные иммунные клетки, F4/80 + тканевые макрофаги, Gr-1 + миелоидные клетки и CD2 + лимфоциты по отношению к количеству Tie2-GFP + EC. При этом отмечено, что ~67% клеточного состава ADSVCF включает комбинацию из врожденных иммунных клеток (~20%), эндотелиальных (~25%) и миелоидных клеток (~22%) жировой ткани [20].

Общепризнано, что главным механизмом, посредством которого модифицированный аутологичный липоаспират способствует восстановлению тканей, является стимуляция неоваскуляризации. Также ADSVCF способствует восстановлению и регенерации тканей посредством иммуносупрессивных эффектов, примером чего является опосредованное подавление пролиферации и активации стромально-вазкуляро-клеточной фракцией жировой ткани лимфоцитов и мононуклеарных клеток периферической крови. При этом она может подавлять иммунный ответ как через зависимые от контакта клетки, так и независимые от него механизмы. По данным ряда авторов, ADSVCF содержит и может стать источником ряда иммуносупрессивных факторов, что требует дальнейшего изучения терапевтической



эффективности и клинической оценки результатов применения этого клеточного продукта [21].

Что касается специфического местного действия на свищевые ткани перианальной области, то здесь мощное противовоспалительное и иммуномодулирующее действие ADSVCF обусловлено тем уникальным клеточным составом аутологичного липоаспирата, а доставка мезенхимальных стволовых и других прогенераторных клеток непосредственно в перианальные свищевые ходы позволяет локально увеличить количество клеток, влияющих на регенераторную активность в зоне специфически измененных тканей при БК, способствуя при этом заживлению свищей [15, 21, 22]. Исследование R. Ciccocioppo et al. (2015) является наиболее полным систематическим обзором и метаанализом наблюдательных исследований, оценивающих результаты лечения сложных перианальных свищей [22]. При этом проведенный метаанализ подтвердил успешный многоцентровой опыт, эффективность и безопасность вводимой в просвет свища аутологичной стромально-васкулярно-клеточной фракции жировой ткани и предоставил более широкую перспективу, которая может позволить пациентам и врачам принимать обоснованные решения в лечении свищей прямой кишки, резистентных к традиционной терапии. Иммуносупрессивный эффект стромально-васкулярно-клеточной фракции жировой ткани при болезни Крона был изучен в условиях *ex vivo*. Также было показано, что иммуносупрессивное действие на Т-клетки пациентов с болезнью Крона полностью устраняется при блокировании индоламин-2,3-диоксигеназы в сокультивируемых пластинах. Использование полупроницаемой мембраны для ингибирования контакта между стромально-васкулярно-клеточной фракцией и Т-клетками позволяет ослабить иммуносупрессивный эффект, свидетельствуя о необходимости прямого межклеточного контакта для обеспечения полноценной лечебной функции ADSVCF [22].

Согласно систематическому обзору Y. Cao, Q. Su, B. Zhang и соавт., опубликованному в 2021 г., локальная терапия ADSVCF демонстрирует более высокую эффективность и меньшую частоту побочных эффектов у пациентов с перианальными свищами при БК по сравнению с традиционными методами лечения. При этом установлено, что показатель заживления свищей при использовании локальной клеточной терапии варьирует в пределах от 58 до 62% [15].

Таким образом, первый успешный опыт окклюзии свищей прямой кишки при болезни Крона с помощью их лазерной деструкции в сочетании с применением аутологичной стромально-васкулярно-клеточной фракции жировой ткани позволяет утверждать, что метод имеет все перспективы для эффективного местного применения при лечении резистентных перианальных свищей на фоне болезни Крона. Перспективность более широкого практического применения в лечении резистентных свищей прямой кишки при БК подтверждают и многочисленные публикации зарубежных авторов, занимающихся этой проблемой.

## ■ ЗАКЛЮЧЕНИЕ

Первый опыт практического местного применения аутологичной стромально-васкулярно-клеточной фракции жировой ткани (ADSVCF) после лазерной деструкции свищей прямой кишки на фоне болезни Крона указывает на то, что метод может стать перспективной стратегией лечения перианальных свищей, резистентных к существующим методам лечения.

Метод имеет все признаки малоинвазивного, безопасного, относительно комфортного (с минимальным болевым синдромом в послеоперационном периоде) вмешательства, позволяющего эффективно избавить пациента от свища прямой кишки, обеспечить его быструю реабилитацию.

Предпочтительным условием применения данной клеточной технологии лечения сложных рефрактерных свищей прямой кишки должна стать ремиссия болезни Крона (индекс активности заболевания в соответствии со шкалой CDAI <150 баллов).

Безусловно, метод нуждается в перспективной долгосрочной оценке эффективности, а также в изучении особенностей его дифференцированного применения на фоне различных уровней активности основного заболевания (болезни Крона).

---

## ■ ЛИТЕРАТУРА/REFERENCES

1. Stewart D.Sr. Fecal incontinence among patients with Crohn's Disease: does Awareness Change anything? *Dis Colon Rectum*. 2017;60(8):759–60. doi: 10.1097/DCR.0000000000000811
2. Steinhart A., Panaccione R., Targownik L., et al. Clinical practice Guideline for the Medical Management of Perianal Fistulizing Crohn's Disease: the Toronto Consensus. *Inflamm Bowel Dis*. 2019;25(1):1–13. doi: 10.1093/ibd/izy247
3. Schwartz D., Loftus E., Tremaine W., et al. The natural history of fistulizing Crohn's disease in Olmsted County, Minnesota. *Gastroenterology*. 2002;122(4):875–880. doi: 10.1053/gast.2002.32362
4. Göttgens K., Jeuring S., Sturkenboom R., et al. Time trends in the epidemiology and outcome of perianal fistulizing Crohn's disease in a population-based cohort. *Eur J Gastroenterol Hepatol*. 2017; 29(5): 595–601. doi: 10.1097/MEG.0000000000000840
5. Taxonera C., Schwartz D., Garcia-Olmo D. Emerging treatments for complex perianal fistula in Crohn's disease. *World J Gastroenterol*. 2009;4;15(34):4263–72. doi: 10.3748/wjg.15.4263
6. Anosov I.S., Nanaeva B.A., Vardanyan A.V., et al. Perianal fistulas in Crohn's disease (literature review). *Coloproctology*. 2023;22(1):128–137. doi: 10.33878/2073-7556-2023-22-1-128-137
7. Bedzhanyan A.L., Bumbazhai A.A., Petrenko K.N., et al. Modern treatment of perianal fistulas following Crohn's disease. *Regenerative Biotechnologies, Preventive, Digital and Predictive Medicine*. 2024;1(2):49–56. doi: 10.17116/rbpdpm2024102149. (in Russian)
8. Torres J., Bonovas S., Doherty G., et al. ECCO Guidelines on Therapeutics in Crohn's Disease: Medical Treatment. *J Crohns Colitis*. 2020;14(1):4–22.
9. Sands B., Anderson F., Bernstein C., et al. Infliximab Maintenance Therapy for Fistulizing Crohn's Disease. *N Engl J Med*. 2004;350(9):876–885. doi: 10.17116/rbpdpm2024102149
10. Panés J., García-Olmo D., Van Assche G., et al. Expanded allogeneic adipose-derived mesenchymal stem cells (Cx601) for complex perianal fistulas in Crohn's disease: a phase 3 randomised, double-blind controlled trial. *Lancet*. 2016;388(10051):1281–1290. doi: 10.1016/S0140-6736(16)31203-X
11. Panés J., García-Olmo D., Van Assche G., et al. Long-term Efficacy and Safety of Stem Cell Therapy (Cx601) for Complex Perianal Fistulas in Patients With Crohn's Disease *Gastroenterology*. 2018;154(5):1334–1342. doi: 10.1053/j.gastro.2017.12.020
12. Serclova Z., Garcia-Olmo D., Chen T., et al. Efficacy and safety of darvadstrocel treatment in patients with complex perianal fistulas and Crohn's disease: results from the global ADMIRE-CD II phase 3 study. *J Crohns Colitis*. 2023;18:i34–i35. doi: 10.20524/aog.2023.0850
13. Stange E.F., Travis S.P.L., Vermeire S., Beglinger C., Kupcinkas L., Geboes K., Barakauskiene A., Villanacci V., Von Herbay A., Warren B.F., Gasche C., Tilg H., Schreiber Stefan W., Schölmerich J., Reinisch W. European evidence based consensus on the diagnostic and management of Crohn's disease: definitions and diagnostic. *Gut*. 2006 Mar;55 Suppl 1 (Suppl 1):i1–15. doi: 10.1136/gut.2005.081950a
14. Irvine E.J. Usual therapy improves perianal Crohn's disease as measured by a new disease activity index. McMaster IBD Study Group. *J Clin Gastroenterol*. 1995;20:27–32.
15. Cao Y., Su Q., Zhang B., Shen F., Li S. Efficacy of stem cells therapy for Crohn's fistula: a meta-analysis and systematic review. *Stem Cell Res Ther*. 2021;12(1):32. doi: 10.1186/s13287-020-02095-7
16. Garcia-Olmo D., Herreros D., Pascual I., et al. Expanded adipose-derived stem cells for the treatment of complex perianal fistula: a phase II clinical trial. *Dis Colon Rectum*. 2009;52(1):79–86. doi: 10.1007/DCR.0b013e3181973487
17. Herreros M., Garcia-Arranz M., Guadalajara H., et al. Autologous expanded adipose-derived stem cells for the treatment of complex cryptoglandular perianal fistulas: a phase III randomized clinical trial (FATT 1: fistula Advanced Therapy Trial 1) and long-term evaluation. *Dis Colon Rectum*. 2012;55(7):762–772. doi: 10.1097/DCR.0b013e318255364a
18. Garcia-Arranz M., Garcia-Olmo D., Herreros M., et al. Autologous adipose-derived stem cells for the treatment of complex cryptoglandular perianal fistula: A randomized clinical trial with long-term follow-up. *Stem Cells Transl Med*. 2020;9(3):295–301. doi: 10.1002/sctm.19-0271
19. Silva K., Liechocki S., Carneiro J., et al. Stromal-vascular fraction content and adipose stem cell behavior are altered in morbid obese and post bariatric surgery ex-obese women. *Stem Cell Res Ther*. 2015;14;6(1):72. doi: 10.1186/s13287-015-0029-x
20. Morris M., Beare J., Reed R., et al. Systemically delivered adipose stromal vascular fraction cells disseminate to peripheral artery walls and reduce vasomotor tone through a CD11b+ cell-dependent mechanism. *Stem Cells Transl Med*. 2015;4:369–80. doi: 10.5966/sctm.2014-0252
21. Cawthorn W., Scheller E., MacDougald O. Adipose tissue stem cells: the great WAT hope. *Trends Endocrinol Metab*. 2012 Jun;23(6):270–7. doi: 10.1016/j.tem.2012.01.003
22. Cicciocioppo R., Cangemi G., Krulziak P., et al. Ex vivo immunosuppressive effects of mesenchymal stem cells on Crohn's disease mucosal T cells are largely dependent on indoleamine 2,3-dioxygenase activity and cell-cell contact. *Stem Cell Res*. 2015 Jul 24;6(1):137. doi: 10.1186/s13287-015-0122-1



<https://doi.org/10.34883/PI.2026.15.1.044>  
УДК 616-005.1.37-071:617-089\616-08-031.81



Третьяк С.И.<sup>1</sup>, Ращинский С.М.<sup>1,2</sup>✉, Ладутько И.М.<sup>1</sup>, Жура А.В.<sup>1</sup>, Боровик Е.А.<sup>1,3</sup>,  
Казаченок Е.А.<sup>3</sup>, Жидков А.С.<sup>1,2</sup>, Шиманский И.Е.<sup>2</sup>, Волк Е.В.<sup>1,2</sup>

<sup>1</sup> Белорусский государственный медицинский университет, Минск, Беларусь

<sup>2</sup> Городская клиническая больница скорой медицинской помощи, Минск, Беларусь

<sup>3</sup> Минская областная клиническая больница, Минск, Беларусь

## Современные тенденции в оказании помощи пациентам с экстренной хирургической патологией органов брюшной полости

**Конфликт интересов:** не заявлен.

**Вклад авторов:** концепция исследования, редактирование, окончательное одобрение варианта статьи для опубликования – С.И. Третьяк; концепция и дизайн исследования, подготовка статьи, редактирование и критический пересмотр, написание текста – С.М. Ращинский; концепция, анализ и интерпретация данных, критический пересмотр – И.М. Ладутько, А.В. Жура; концепция, интерпретация данных, критический пересмотр – А.С. Жидков; дизайн исследования, сбор данных и анализ данных, подготовка статьи – Е.А. Боровик; концепция, критический пересмотр – И.Е. Шиманский; сбор и интерпретация данных – Е.А. Казаченок; анализ данных, подготовка статьи – Е.В. Волк.

**Финансирование:** исследование проведено без спонсорской поддержки.

Подана: 03.12.2025

Принята: 05.03.2026

Контакты: rashchyn@mail.ru

### Резюме

**Введение.** Качество оказания медицинской помощи пациентам с экстренной хирургической патологией органов брюшной полости прежде всего определяется результатами оперативного лечения 6 нозологических единиц: острого аппендицита (ОА), острого холецистита (ОХ), острого панкреатита (ОП), ущемленных грыж передней брюшной стенки различной локализации (УГПБС), прободной язвы желудка или двенадцатиперстной кишки (ПГДЯ) и острой неопухолевого кишечной непроходимости (ОНКН).

**Цель.** Оценить современные тенденции в оказании помощи пациентам с экстренной хирургической патологией органов брюшной полости путем проведения ретроспективного сравнительного анализа результатов лечения пациентов, которым оказывалась помощь на стационарном этапе на базе УЗ «ГК БСМП» г. Минска.

**Материалы и методы.** Проведен сравнительный анализ результатов лечения (без рандомизации) по медицинским картам стационарных пациентов с ОА, ОХ, ОП, УГПБС, ПГДЯ и ОНКН, которые находились на лечении в УЗ «ГК БСМП» соответственно в период с 01.01.2016 по 31.12.2016 и с 01.01.2019 по 31.12.2019.

**Результаты.** Современные тенденции внедрения в практику лапароскопических и эндоскопических способов операций при абдоминальной патологии, технологий малоинвазивных хирургических вмешательств, выполняемых под контролем ультразвукового или рентгенологического оборудования, а также компьютерного томографа при оказании помощи пациентам с экстренной хирургической патологией органов брюшной полости не привели к ухудшению результатов лечения, а в случае ОА, ОХ и ПГДЯ – существенно их улучшили. Прослеживается тенденция

старения населения, что может потребовать пересмотра подходов в лечении пациентов с острой абдоминальной патологией, что приводит к необходимости проведения проспективных исследований с использованием критериев рандомизации.

**Заключение.** Дальнейшее внедрение малоинвазивных методик хирургического лечения пациентов с ОА, ОХ, ОП, УГПБС, ПГДЯ и ОНКН, с одной стороны, потребует дополнительного финансирования, а с другой – позволит окупить расходуемые на это средства за счет быстрой реабилитации пациентов (сокращение сроков стационарного лечения, уменьшение количества инфильтратов/нагноений раны, релапаротомий, лигатурных свищей).

**Ключевые слова:** аппендицит, холецистит, панкреатит, ущемленная грыжа, прободная язва, кишечная непроходимость, хирургическое лечение

---

Tratsyak S.<sup>1</sup>, Rashchynski S.<sup>1,2</sup>✉, Ladutska I.<sup>1</sup>, Zhura A.<sup>1</sup>, Baravik E.<sup>1,3</sup>, Kazachonak E.<sup>3</sup>, Zhidkov A.<sup>1,2</sup>, Shymanski I.<sup>2</sup>, Vouk E.<sup>1,2</sup>

<sup>1</sup> Belarusian State Medical University, Minsk, Belarus

<sup>2</sup> City Clinical Hospital of Emergency Care, Minsk, Belarus

<sup>3</sup> Minsk Regional Clinical Hospital, Minsk, Belarus

## Current Trends in the Management of Patients with Emergency Surgical Pathology of the Abdominal Cavity

**Conflict of interest:** nothing to declare.

**Authors' contribution:** study concept, editing, and final approval of the article for publication – S. Tratsyak; study concept and design, article preparation, editing, critical revision, and writing – S. Rashchynski; data concept, analysis, and interpretation, and critical revision – I. Ladutska, A. Zhura; data concept, interpretation, and critical revision – A. Zhidkov; study design, data collection, and data analysis, and article preparation – E. Baravik; data concept and critical revision – I. Shymanski; data collection and interpretation – E. Kazachonak; data analysis, article preparation – E. Vouk.

**Funding:** the study was performed without external funding.

Submitted: 03.12.2025

Accepted: 05.03.2026

Contacts: rashchyn@mail.ru

---

### Abstract

**Introduction.** The quality of medical care for patients with emergency surgical pathology of the abdominal organs is primarily determined by the results of the operative treatment of six nosological units: acute appendicitis (AA), acute cholecystitis (ACh), acute pancreatitis (AP), strangulated hernias of the anterior abdominal wall of various localization (SH), perforated stomach or duodenal ulcer (PGDU), and adhesive small bowel obstruction (ASBO).

**Purpose.** To evaluate current trends in the management of patients with emergency surgical pathology of the abdominal organs by conducting a retrospective comparative analysis of treatment outcomes in patients hospitalized at the City Clinical Hospital of Emergency Care in Minsk.

**Materials and methods.** A comparative analysis of treatment results (without randomization) was carried out based on inpatient medical records of patients with



AA, ACh, AP, SH, PGDU, and ASBO, who were treated in the HI "City Clinical Hospital of Emergency Care" from 01.01.2016 to 31.12.2016 and from 01.01.2019 to 31.12.2019.

**Results.** Modern trends in implementing into practice both laparoscopic and endoscopic surgical methods for abdominal pathology, minimally invasive intervention techniques performed under ultrasound or radiological guidance, as well as computed tomography, in the management of patients with emergency surgical pathology of the abdominal cavity, have not led to a deterioration of treatment outcomes. Moreover, in cases of AA, AC, and PGDU their application resulted in significant improvement of outcomes. A trend toward population aging is observed, which may require a revision of approaches to the management of patients with acute abdominal pathology highlighting the need for prospective studies using randomization criteria.

**Conclusion.** Further implementation of minimally invasive surgical treatment for patients with AA, ACh, AP, SH, PGDU, and ASBO, on the one hand, will require additional funding, and on the other hand, will allow recovering the funds spent due to faster rehabilitation of patients (by shortening the inpatient stay, reducing wound infiltrations/suppurations, re-laparotomies, and ligature fistulas).

**Keywords:** appendicitis, cholecystitis, pancreatitis, strangulated hernia, perforated ulcer, intestinal obstruction, surgical treatment

## ■ ВВЕДЕНИЕ

Качество оказания медицинской помощи пациентам с экстренной хирургической патологией органов брюшной полости прежде всего определяется результатами оперативного лечения 6 нозологических единиц: острого аппендицита (ОА), острого холецистита (ОХ), острого панкреатита (ОП), ущемленных грыж передней брюшной стенки различной локализации (УГПБС), прободной язвы желудка или двенадцатиперстной кишки (ПГДЯ) и острой неопухоловой кишечной непроходимости (ОНКН) [1–5]. Причем среди всех этих нозологий на пациентов, оперированных по поводу ОА и ОХ, приходится около 80% случаев [1, 3, 4]. Выбор способа хирургического вмешательства при выполнении различных вариантов операций в настоящее время определяется не только характером патологии, опытом хирурга, но и техническим оснащением лечебного учреждения. В конце прошлого тысячелетия и начале нынешнего века технический прогресс дал возможность активного развития и внедрения в практику лапароскопических и эндоскопических способов операций при абдоминальной патологии, технологий малоинвазивных хирургических вмешательств, выполняемых под контролем ультразвукового или рентгенологического оборудования, а также компьютерного томографа. Активное внедрение в клиническую практику этих технологий при оказании хирургической помощи пациентам при неотложной абдоминальной патологии отражает общую тенденцию в оказании экстренной помощи в течение последних 2 десятилетий в различных регионах и странах, что, естественно, требует проведения сравнительной оценки результатов лечения с группами пациентов, где оперативное вмешательство выполнялось из более травматичного лапаротомного доступа, что может усугублять тяжесть течения основного ургентного заболевания [4–9].

## ■ ЦЕЛЬ ИССЛЕДОВАНИЯ

Оценить современные тенденции в оказании помощи пациентам с экстренной хирургической патологией органов брюшной полости путем проведения ретроспективного сравнительного анализа результатов лечения пациентов, которым оказывалась помощь на стационарном этапе на базе УЗ «ГК БСМП» г. Минска.

## ■ МАТЕРИАЛЫ И МЕТОДЫ

Проведен сравнительный анализ результатов лечения (без рандомизации) по медицинским картам стационарных пациентов, которые находились на лечении в УЗ «ГК БСМП» в период с 01.01.2016 по 31.12.2016 и с 01.01.2019 по 31.12.2019 (табл. 1).

Данные исследования были обработаны с использованием пакета программ Statistica 10.0 – Windows. Критический уровень значимости ( $p$ ) при проверке нулевых гипотез был принят равным 0,05, а при множественных сравнениях использовали поправку Bonferroni. Для проверки гипотезы о различиях количественных признаков в 2 независимых группах применяли критерий Манна – Уитни (Mann – Whitney test,  $U$ -test). Для проверки статистических гипотез о различиях абсолютных частот и долей (качественных признаков) в 2 независимых выборках был использован критерий  $\chi^2$  Пирсона (Pearson Chi-square).

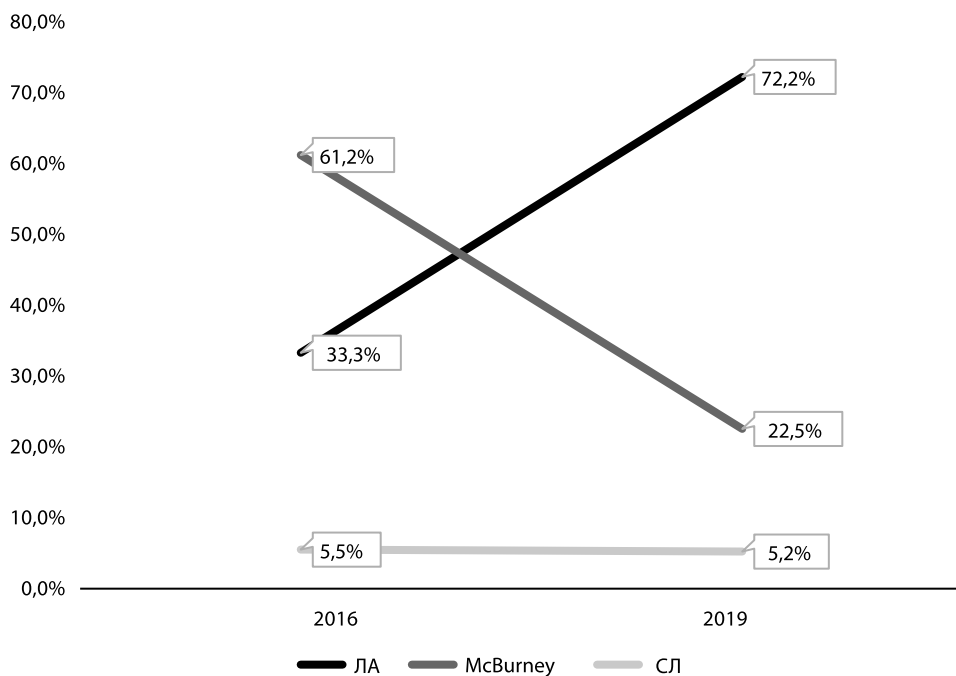
## ■ РЕЗУЛЬТАТЫ

По результатам анализа, представленного в табл. 1, ежегодно в клинике проводится около 800 аппендэктомий по поводу ОА (2016 г. – 745, 2019 г. – 803). Проанализированные группы пациентов были сопоставимы по возрасту ( $U$ -test,  $p=0,688$ ), который составил соответственно в 2016 г. –  $35,0 \pm 15,7$  года и в 2019 г. –  $34,7 \pm 15,2$  года. Группы пациентов были сопоставимы по полу (Pearson Chi-square,  $p=0,772$ ), хотя в абсолютных цифрах женщин было прооперировано на 5% больше, чем мужчин. Различия между сравниваемыми группами пациентов по длительности заболевания до операции не были статистически значимы ( $U$ -test,  $p=0,480$ ). По способу хирургического доступа в клинике были использованы 3 варианта выполнения аппендэктомии:

**Таблица 1**  
**Экстренная хирургическая патология органов брюшной полости**  
**Table 1**  
**Emergency surgical pathology of the abdominal cavity**

Характер патологии (2 года сравнения)	Абсолютное количество (%)	
	2016	2019
ОА	745 (33,92%)	803 (37,11%)
ОХ	981 (44,67%)	943 (43,57%)
ОП	155 (7,06%)	202 (9,33%)
УГПБС	140 (6,38%)	97 (4,49%)
ПГДЯ	76 (3,46%)	63 (2,91%)
ОНКН	99 (4,51%)	56 (2,59%)
Всего	2196 (100%)	2164 (100%)

Примечание: ОА – острый аппендицит; ОХ – острый холецистит; ОП – острый панкреатит; УГПБС – ущемленная грыжа передней брюшной стенки; ПГДЯ – прободная гастродуоденальная язва; ОНКН – острая неопуховая кишечная непроходимость.



**Варианты хирургического доступа: ЛА – лапароскопическая аппендэктомия; McBurney – через лапаротомию в правой подвздошной области; СЛ – срединная лапаротомия**  
**Surgical access options**

лапароскопическая аппендэктомия, через доступ по McBurney и через срединную лапаротомию.

Из графика на рисунке следует, что количество эндовидеохирургических пособий увеличилось более чем в 2 раза в первую очередь за счет уменьшения числа аппендэктомий из доступа по McBurney. Частота выполнения срединных лапаротомий в связи с распространенным перитонитом сохраняется в пределах 5%.

Такое увеличение количества лапароскопических аппендэктомий произошло во всех возрастных группах. Достигло 80,4% у пациентов молодого возраста (2016 г. – 38,9%) и увеличилось в 2,5 раза у пациентов среднего возраста (2016 г. – 20,9%; 2019 г. – 54,6%), а у пациентов пожилого и старческого возраста (2016 г. – 10,7%; 2019 г. – 31,1%) практически в 3 раза. Такой подход помимо ранней послеоперационной активизации пациента предоставил возможность во время операции выявлять сопутствующую абдоминальную патологию и выполнять по ее поводу симультанные операции. После изучения гистологического материала было установлено, что статистически значительно увеличилось количество лапароскопических операций как при флегмонозных формах аппендицита (с 40,0 до 80,9%), так и при гангренозных формах (с 16,2 до 50,5%).

По мере накопления опыта количество конверсий уменьшилось в 3 раза (2016 г. – 8,8%; 2019 г. – 3,2% при  $\chi^2$  Pearson Chi-square,  $p=0,004$ ), и на сегодняшний

день наличие абсцесса или распространенного перитонита не является показанием к переходу на один из вариантов лапаротомии. В послеоперационном периоде в ряде случаев были отмечены осложнения, которые по системе Clavien – Dindo complication classification [10] относятся к категории Grade III (табл. 2).

Анализ характера и степени тяжести послеоперационных осложнений показал, что широкое внедрение лапароскопического способа выполнения аппендэктомии при различных формах аппендицита не привело к увеличению количества тяжелых осложнений (Pearson Chi-square  $\chi^2$ ,  $p=0,606$ ). Кроме того, более широкое внедрение лапароскопического варианта аппендэктомии у пациентов с гангренозным аппендицитом и местным перитонитом позволило статистически значимо сократить послеоперационный койко-день (U-test,  $p=0,036$ ) до  $7,66\pm 3,07$  (доступ McBurney –  $8,69\pm 3,35$ ).

Следующей, не менее важной проблемой является ОХ, по поводу которого в клинике выполняется около 1000 холецистэктомий ежегодно. Группы пациентов были сопоставимы по возрасту (U-test,  $p=0,088$ ): 2016 г. –  $54,0\pm 15,8$  года и 2019 г. –  $55,3\pm 16,3$  года. Женщины болели холециститом чаще, чем мужчины, в соотношении 7/3. Лапароскопическую холецистэктомию по праву называют золотым стандартом в лечении острого холецистита с конца прошлого столетия. В нашей клинике более 90% операций ежегодно производится по этой методике (2016 г. – 91,8%; 2019 г. – 90,2%). Холецистэктомия из доступа в одном из вариантов лапаротомии является редким явлением во всех возрастных группах (не более 5%). Даже у пациентов старше 70 лет (2016 г. – 332; 2019 г. – 348) лапароскопическая холецистэктомия была выполнена в 84,5% (2016 г.) случаев и в 2019 г. – 84,1% соответственно. Кроме того, при деструктивных формах холецистита с местным или распространенным перитонитом также был отмечен рост примерно на 5% лапароскопических холецистэктомий, хоть и без статистически значимых различий (Pearson Chi-square  $\chi^2$ ,  $p=0,061$ ). По нашим данным, у 48% этих пациентов один из показателей синдрома цитолиза или холестаза выходил за пределы референтных значений, что, с одной стороны, может говорить об остром гепатоцеллюлярном повреждении на фоне деструктивного процесса, а с другой стороны, о скрытом холестазе. Мы прибегали к наружному дренированию протоковой системы через культю пузырного протока не только с диагностической целью, но и с лечебной, что позволило в случае выявления холедохолитиаза провести в последующем более безопасную эндоскопическую папиллосфинктеротомию по методике Rendezvous. Из осложнений (Grade III) в 2016 г. было отмечено желчеистечение в 1 случае (была выполнена релапароскопия с благоприятным исходом). В 2019 г. релапароскопия была проведена в 2 случаях: в связи

**Таблица 2**  
**Послеоперационные осложнения**  
**Table 2**  
**Postoperative complications**

Послеоперационные осложнения Grade III Clavien – Dindo	2016		2019	
	Релапароскопия	Релапаротомия	Релапароскопия	Релапаротомия
Кровотечение	1	1	1	1
Абсцесс / вторичные швы	–	2	1	2
Всего	4		5	



с кровотечением и желчеистечением (в обоих случаях было зафиксировано выздоровление). Летальные исходы (Grade V), которые, как правило, связаны с осложненным течением болезни (панкреатит, холедохолитиаз, холангит), составили менее 0,5% (2016 г. – 4 (0,41%); 2019 г. – 3 (0,32%)) без статистически значимого различия (Pearson Chi-square  $\chi^2$ ,  $p=0,744$ ).

Заболеваемость острым панкреатитом в мире колеблется от 4,8 до 75 случаев на 100 000 населения. Летальность при тяжелых формах острого панкреатита сохраняется в пределах 20–45% [4]. Ежегодно более 800 человек проходят стационарное лечение в нашем лечебном учреждении (2016 г. – 879; 2019 г. – 803). Среди заболевших статистически достоверно преобладали мужчины (Pearson Chi-square  $\chi^2$ ,  $p=0,018$ ). Распределение пациентов по полу в 2016 г. – 646 (73,5%) мужчин и 233 (26,5%) женщины, а в 2019 г. соответственно 547 (68,2%) мужчин и 256 (31,8%) женщин. В сравнении с 2016, в 2019 г. более чем на 5% увеличилась доля женщин с этой патологией. Возраст пациентов в 2019 г. ( $50,5 \pm 16,3$ ) статистически достоверно ( $p=0,008$ ) увеличился по сравнению с 2016 г. ( $48,5 \pm 15,8$ ). В структуре заболеваемости в преобладающем числе наблюдений были зарегистрированы легкие формы течения ОП (2016 г. – 88,3%; 2019 г. – 86,6%). Необходимость в хирургической коррекции осложнений острого панкреатита в течение последних лет установилась на уровне 10% (2016 г. – 89 (10,2%); 2019 г. – 81 (10,1%)). Характер вмешательств несколько изменился в сторону минимальной травматизации: на 15% (с 42,2 до 27,2%,  $p=0,039$ ) уменьшилось количество лапароскопий, в то время как количество операций под УЗ-контролем увеличилось почти на 13% (с 36,7 до 49,3%,  $p=0,003$ ). Более агрессивное хирургическое вмешательство в одном из вариантов некрэктомии было выполнено в 2016 г. в 21,1% случаев, а в 2019 г. соответственно у 23,5% пациентов. Летальный исход в 2016 г. наступил у 20 пациентов (2,3%) и в 2019 г. – 16 (2,0%) от всех случаев ОП. Однако если рассматривать, что среди умерших были только пациенты с тяжелым некротизирующим панкреатитом (2016 г. – 103 (11,7%); 2019 г. – 108 (13,4%)), то летальность составила в 2016 г. 19,4%, а в 2019 г. 14,8%.

По данным Всемирного общества экстренной хирургии (WSES – World Society of Emergency Surgery), количество операций по поводу УГПБС различной локализации уменьшается [6, 7].

По нашим данным, из 653 выполненных в 2016 г. грыжесечений, только 140 были по УГПБС различной локализации. В 2019 г. лишь 97 грыжесечений из 589 были выполнены по поводу УГПБС различной локализации, что статистически достоверно меньше на 5% ( $p=0,026$ ) с 2016 г. С 2016 г. в клинике начали активно внедряться различные виды эндоскопической герниопластики, что по мере накопления опыта позволило в 3 случаях применить TAPP у пациентов с ущемленной грыжей в первые 6 ч от начала заболевания.

Широкое внедрение эффективных разнообразных медикаментозных методов лечения гастродуоденальных язв привело к существенному уменьшению количества как плановых, так и экстренных оперативных вмешательств по поводу их осложнений (стеноз, кровотечение, прободение) во всем мире [4, 5]. В нашей клинике по поводу ПГДЯ в 2016 г. было оперировано 76 пациентов, а в 2019 г. – только 54. Для уменьшения операционной травмы и агрессивности способа хирургического вмешательства у нас в клинике было внедрено и статистически чаще стало применяться

лапароскопическое ушивание ПГДЯ. Если в 2016 г. такой вид оперативного вмешательства был произведен лишь у 2 из 76 пациентов, то в 2019 г. у 9 из 54, что статистически достоверно больше и составило почти 15% (Pearson Chi-square  $\chi^2$ ,  $p=0,013$ ). Во всех случаях не было зарегистрировано осложнений и летальных исходов.

На долю ОНКН приходится около 20% всех неотложных хирургических состояний в абдоминальной хирургии [4, 11, 12]. Наиболее часто она обусловлена спайками висцеральных и париетальных листков брюшины. Спаечная ОНКН встречается в 3% случаев после всех лапаротомий, причем в 1% это первый год после операции [12]. Рецидивирующий характер спаечной ОНКН, варьирующий от 19 до 53%, представляет собой серьезную клиническую проблему, для решения которой порой необходимо выбрать между консервативной терапией и повторным оперативным вмешательством [11, 12]. В нашей клинике в 2016 г. были прооперированы только 99 (28,8%) из 344 госпитализированных пациентов, а в 2019 г. – 56 (18,7%) из 299. Это статистически достоверная положительная динамика (Pearson Chi-square  $\chi^2$ ,  $p=0,003$ ) в уменьшении количества операций по поводу ОНКН, которая отражает общемировую тенденцию к снижению количества повторных операций при ОНКН [4, 12]. В течение 2019 г. у нас в клинике в 3 случаях успешно удалось внедрить лапароскопический вариант разрешения кишечной непроходимости в виде видеоассистированного рассечения спаек. Однако проведение лапароскопического варианта операции в условиях перерастянутых петель тонкой кишки с наличием отека и воспаления ее стенки проблематично и опасно, так как в этих условиях высок риск перфорации кишки и конверсии, что и произошло у нас в 3 случаях.

## ■ ОБСУЖДЕНИЕ

На протяжении многих десятилетий ОА остается одной из самых распространенных urgentных абдоминальных патологий. Первичная заболеваемость ежегодно составляет от 1,8 в Южном полушарии и до 110 случаев на 100 000 населения в Северном [8, 9, 13]. По результатам многоцентровых исследований осложненный (перфоративный) ОА имеет место примерно в 25% случаев, а общий уровень осложнений составляет до 7,5% [1, 8]. В случае перфоративного аппендицита существенно возрастает частота послеоперационных осложнений (до 47%), а летальность увеличивается в десятки раз – до 3% [8, 9, 13]. Лечебная тактика в виде ранних операций позволила снизить частоту перфоративного аппендицита, однако выросла частота «напрасных» аппендэктомий, которые могут быть причиной смерти у 54,3% оперированных пациентов, способствуя декомпенсации сопутствующей патологии [14]. На этом фоне естественно желание хирургов усовершенствовать алгоритм диагностики, который в настоящее время, согласно современным рекомендациям, заключается в использовании скрининга УЗИ (чувствительность – 76%, специфичность – 95%) или СКТА ОБП – 99 и 84% соответственно [1, 8, 9, 13]. В случае ОА у беременных рекомендуется выполнять МРТ ОБП, которое имеет высокую информативность (чувствительность – 94%, специфичность – 98,6%) в первых двух триместрах беременности, а в третьем из-за изменения топографической анатомии брюшной полости беременной маткой аппендикс удается визуализировать только в 43% случаев [1, 8]. В последних рекомендациях Всемирного общества экстренной хирургии (World Society of Emergency Surgery – 2020) как возможный вариант лечения рассматривается только антибактериальная терапия без оперативного вмешательства у пациентов без признаков



деструктивных форм ОА в первые 24 ч от начала заболевания, успешных результатов которого можно достичь в 27,4–72,7%, но вероятность рецидива симптомов заболевания в течение 1 года достигает 31,8–39,1% [1], что оставляет этот подход в рамках продолжающейся дискуссии. В настоящее время все исследователи [1, 2, 9, 13] однозначно считают лапароскопический вариант аппендэктомии предпочтительным в плане меньшей травматичности и скорейшей реабилитации, что имеет подтверждение в результатах нашего исследования (количество тяжелых послеоперационных осложнений не увеличилось, а послеоперационный койко-день статистически значимо сократился). Стандартом хирургического лечения ОА является своевременная операция для предотвращения перфорации и связанных с ней осложнений [1, 4, 8, 9, 13], хотя в Китае [2] в последнее время активно обсуждается вопрос о выполнении операций по поводу ОА в ранние утренние часы (с 6 до 10 ч), так как в крупных центрах, оказывающих экстренную медицинскую помощь, хирурги и операционные заняты оказанием помощи в более жизнеугрожающих ситуациях, связанных с травмой. В рандомизированном исследовании Zhang L. et al. [2] было доказано, что отсрочка выполнения аппендэктомии до 24 ч не является фактором риска развития осложненного ОА, послеоперационной инфекции в области хирургического вмешательства или более тяжелых послеоперационных осложнений. Аналогичные результаты были получены в метаанализе, опубликованном в 2024 г. в Cochrane Database [15].

Несмотря на успех лапароскопической холецистэктомии в качестве способа оперативного лечения в плановом порядке, ОХ изначально был относительным противопоказанием к лапароскопической холецистэктомии. Причинами этого были техническая сложность выполнения операции при ОХ и риск развития осложнений, включающих повреждение желчных протоков, воротной вены, кишечника и печени [3, 16, 17], особенно в случае тяжелого течения ОХ (Grade III – Токийские рекомендации 2007 [3]). В то же время в обновленных Токийских рекомендациях 2018 г., которые основаны на различных отчетах, опубликованных после 2007 г., появляется допуск для случаев клинического течения ОХ Grade III, а наличие опытной бригады врачей и высокотехнологичного лапароскопического оборудования позволяет выполнить лапароскопическую холецистэктомию безопасно даже у этой категории пациентов [16, 17]. Холецистэктомия, выполненная в течение 24 ч после госпитализации, не способствовала уменьшению количества послеоперационных осложнений с относительным риском (ОР) ОР=1,89 (95% ДИ 0,76–4,71). Однако лапароскопическая холецистэктомия, выполненная в течение 72 ч с момента появления симптомов ОХ, показала статистически значимое снижение послеоперационных осложнений по сравнению с отсроченной холецистэктомией с ОР=0,60 (95% ДИ 0,39–0,92) [16]. Оптимальной тактикой лечения пациентов, не относящихся к группе высокого риска, является ранняя лапароскопическая холецистэктомия. У пациентов с высоким операционным риском (Grade III – Токийские рекомендации 2007 [3]) российскими коллегами в качестве альтернативы предлагается выполнять дренирование желчного пузыря [18]. Основными причинами смерти называют пожилой возраст у пациентов и их сопутствующие заболевания, а также позднее обращение и осложненное течение ОХ [16–18]. Опыт нашей клиники свидетельствует о том, что лапароскопическая холецистэктомия у пожилых пациентов категории Grade III (2016 г. – 332; 2019 г. – 348) была выполнена успешно в 85% случаев с единичными летальными исходами (2016 г. – 1,2%; 2019 г. – 0,86% случаев).

Грыжи передней брюшной стенки – одна из самых распространенных проблем в общей абдоминальной хирургии [4, 6, 19]. По результатам метаанализа публикаций Всемирного общества экстренной хирургии ежегодно в США проводится более 1 миллиона грыжесечений, из которых 70–75% случаев приходится на паховые грыжи и до 17% на бедренные грыжи [6].

Среди них примерно у 5% пациентов, оперированных по поводу паховых грыж, и у 37% – бедренных грыж, поводом для обращения за медицинской помощью послужило ущемление грыжи, зачастую с некрозом содержимого грыжевого мешка, что потребовало неотложного хирургического вмешательства [6, 7, 19]. У 10–20% этих пациентов была выполнена резекция кишечника. Модель логистической регрессии выявила 3 независимых фактора риска резекции кишечника: отсутствие медицинской страховки (отношение шансов (ОШ) ОШ=5;  $p=0,005$ ), перитонит (ОШ=11,52;  $p=0,019$ ) и бедренная грыжа (ОШ=8,31;  $p<0,001$ ) [6]. В случае спонтанного вправления ущемленной грыжи целесообразно выполнение диагностической лапароскопии с целью оценки жизнеспособности кишечника после спонтанного вправления грыж [6, 7, 19]. Грыжесечение можно выполнять лапароскопическим способом только при отсутствии необходимости резекции кишки [6, 7]. Использование сетчатого аллогraftа целесообразно только в случаях, когда нет признаков некроза кишки и инфицирования грыжевого мешка или необходимости сопутствующей резекции кишечника (чистая рана – класс CDC I [20]), что, по мнению авторов публикаций, обусловлено более низким уровнем рецидивов по сравнению с тканевой пластикой, без увеличения вероятности инфицирования раны [6, 7]. По сути, широкий спектр этой патологии и множество возможных вариантов хирургического лечения требуют дальнейшего обобщения опыта, что было показано и в результатах немногочисленных наблюдений в нашей клинике.

Уровень летальности от ПГДЯ в Европе за последние 2 десятилетия остается стабильно высоким (10–30%), несмотря на успехи медикаментозной терапии язвенной болезни желудка и двенадцатиперстной кишки [5]. В последние годы в клинических центрах начали внедрять новые методы лечения, которые представляют собой альтернативу между консервативным и хирургическим лечением, такие как эндоскопическое клипирование или стентирование, однако их эффективность основана лишь на небольших анализах серии случаев [5]. Другие технологии, такие как биодеградируемые материалы для покрытия язвенного дефекта или использование мезенхимальных стволовых клеток для ускорения заживления ран, исследовались только в экспериментальных условиях, а результатов их клинических испытаний нет [21]. Поэтому хирургическое лечение ПГДЯ по-прежнему остается актуальным. Лапароскопическое ушивание перфорированных язв становится все более распространенным способом хирургического лечения ПГДЯ и достигает 30–45% в последние серии исследований [4, 5], если размеры перфоративного отверстия  $<10$  мм и нет длительно-го язвенного анамнеза перед операцией [5]. В нашей клинике использовались аналогичные критерии отбора пациентов для лапароскопического ушивания ПГДЯ, что позволило избежать осложнений и летальных исходов.

Выбор между хирургическими и консервативными методами лечения ОНКН по-прежнему остается вопросом для дискуссии, так как при определении тактического подхода врачи разных специальностей всегда оценивают взаимосвязь между клинической и рентгенологической картиной заболевания [4, 11, 12]. Однако успешное



консервативное лечение не ликвидирует спайки, которые могут вызвать рецидив, а само хирургическое лечение является источником новых спаек. По данным литературы, до 70% случаев спаечной ОНKH могут быть разрешены консервативными методами лечения с использованием назогастрального зонда, внутривенных инфузий, анальгетиков, регулярного контроля и коррекции электролитного баланса [12]. Следует учитывать, что риск летального исхода выше в группе, где ОНKH разрешалась хирургическим способом (ОШ=0,03; 95% ДИ 0,01–0,06; P=0,01), а риск рецидива – ниже (ОШ=0,43; 95% ДИ 0,19–0,95; P=0,04) [12]. В том же исследовании [12] было доказано, что нет статистически значимого различия в необходимости повторного хирургического вмешательства между группами оперированных и неоперированных пациентов (ОШ=0,72; 95% ДИ 0,35–1,47; P=0,36). В последнее время увеличилось количество исследований, направленных на профилактику образования новых спаек после операции [21–23]. В экспериментальных исследованиях было доказано, что применение окисленной регенерированной целлюлозы, гиалуроната карбоксиметилцеллюлозы и 4% раствора икодекстрина, а также аллогенных мезенхимальных стволовых клеток для профилактики перитонеальных спаек уменьшает вероятность их формирования [21, 22, 24]. Для получения более объективной информации целесообразно проведение проспективных исследований в плане сравнения раннего хирургического лечения (до 24 ч) и медикаментозной терапии, а также оценки использования различных препаратов для уменьшения вероятности образования спаек [12, 21, 22, 24].

Эндовидеохирургическое оборудование и технологии выполнения лапароскопических вариантов хирургических вмешательств у пациентов с экстренной хирургической патологией в абдоминальной хирургии продолжают развиваться, и все больше хирургов используют эту технику при их выполнении, что требует проведения исследований по разработке простых клинических моделей прогнозирования рисков развития осложнений и летальных исходов после различных видов хирургических вмешательств для внедрения персонализированного подхода к тактике лечения пациентов с неотложной абдоминальной патологией. Целесообразна валидизация для наших условий существующих в мировой практике систем [19], основанных на простых и легко воспроизводимых критериях степени тяжести воспалительного процесса, полученных на основании оценки клинической картины заболевания, результатов лабораторных и инструментальных методов исследования для последующего планирования наиболее безопасных способов оперативных вмешательств.

## ■ ВЫВОДЫ

1. Современные тенденции внедрения в практику лапароскопических и эндоскопических способов операций при абдоминальной патологии, технологий малоинвазивных хирургических вмешательств, выполняемых под контролем ультразвукового или рентгенологического оборудования, а также компьютерного томографа при оказании помощи пациентам с экстренной хирургической патологией органов брюшной полости не привели к ухудшению результатов лечения, а в случае ОА и ОХ – существенно их улучшили.
2. Дальнейшее внедрение малоинвазивных методик лечения, с одной стороны, требует дополнительного финансирования, а с другой – позволит окупить расходы на это средства за счет быстрой реабилитации пациентов (сокращение

сроков стационарного лечения, уменьшение количества инфильтратов/нагноений раны, лигатурных свищей).

3. В настоящее время имеет место тенденция старения населения, что в перспективе потребует проведения проспективных исследований для пересмотра лечебных подходов у пациентов с острой абдоминальной патологией.

## ■ ЛИТЕРАТУРА/REFERENCES

1. Di Saverio S., Podda M., De Simone B., et al. Diagnosis and treatment of acute appendicitis: 2020 update of the WSES Jerusalem guidelines. *World J Emergency Surg.* 2020;15(1):2–11. doi: 10.1186/s13017-020-00306-3
2. Zhang L., Lemke M., Mir Z.M., Patel S.V. Delayed vs. Early appendectomy (DELAY) trial for adult patients with acute appendicitis: Study protocol for a randomized controlled trial. *Contemp Clin Trials.* 2021;102:106288. doi: 10.1016/j.cct.2021.106288
3. Yamashita Y., Takada T., et al. Surgical treatment of patients with acute cholecystitis: Tokyo Guidelines. *J Hepatobiliary Pancreat Surg.* 2007;14:91–97. doi: 10.1007/s00534-006-1161-x
4. Hernandez M.C., Madbak F., Parikh K., Crandall M. GI Surgical emergencies: scope and burden of disease. *J Gastrointest Surg.* 2019;23:827–836. doi: 10.1007/s11605-018-3992-6
5. Søreide K., Thorsen K., Harrison E.M., et al. Perforated peptic ulcer. *Lancet.* 2015;386(10000):1288–1298. doi: 10.1016/S0140-6736(15)00276-7
6. Birindelli A., Sartelli M., Di Saverio S., et al. 2017 update of the WSES guidelines for emergency repair of complicated abdominal wall hernias. *World J Emerg Surg.* 2017;12:37. doi: 10.1186/s13017-017-0149-y
7. Saeter A.H., Fønnes S., Li S., Rosenberg J., Andresen K. Mesh versus non-mesh for emergency groin hernia repair (Review). *Cochrane Database Syst Rev.* 2023 Nov 27;11(11):CD015160. doi: 10.1002/14651858.CD015160.pub2
8. Gorter R.R., Eker H.H., Gorter-Stam M.A.W., et al. Diagnosis and management of acute appendicitis. EAES consensus development conference 2015. *Surg Endosc.* 2016 Nov;30(11):4668–4690. doi: 10.1007/s00464-016-5245-7
9. Maistrenko N.A., Romashchenko P.N., Yagin M.V. Modern tendencies in diagnostics and treatment of destructive appendicitis. *Vestnik Chirurgii imeni I.I. Grekova.* 2017;176(3):67–73. (in Russian)
10. Dindo D., Demartines N., Clavien PA. Classification of surgical complications: a new proposal with evaluation in a cohort of 6336 patients and results of a survey. *Ann Surg.* 2004;240:205–213. doi: 10.1097/01.sla.0000133083.54934.ae
11. Hernandez M.C., Haddad N.N., Cullinane D.C., et al. The American Association for the Surgery of Trauma Severity Grade is valid and generalizable in adhesive small bowel obstruction. *J Trauma Acute Care Surg.* 2018 Feb;84(2):372–378. doi: 10.1097/TA.0000000000001736
12. Hajibandeh S., Panda N., Khan A., et al. Operative versus non-operative management of adhesive small bowel obstruction: A systematic review and meta-analysis. *Int J Surg.* 2017 Sep;45:58–66. doi: 10.1016/j.ijsu.2017.07.073
13. Bhangu A., Søreide K., Di Saverio S., Assarsson J.H., Drake F.T. Acute appendicitis: modern understanding of pathogenesis, diagnosis, and management. *Lancet.* 2015;26;386(10000):1278–1287. doi: 10.1016/S0140-6736(15)00275-5
14. Andersson M.N., Andersson R.E. Causes of short-term mortality after appendectomy: a population-based case-controlled study. *Ann Surg.* 2011 Jul;254(1):103–107. doi: 10.1097/SLA.0b013e31821ad9c4
15. Zhou S., Cheng Y., Cheng N., Gong J., Tu B. Early versus delayed appendectomy for appendiceal phlegmon or abscess. *Cochrane Database Syst Rev.* 2024 May 2;5(5):CD011670. doi: 10.1002/14651858.CD011670.pub3
16. Borzellino G., Khuri S., Pisano M., Mansour S., Allievi N., Ansaloni L., Kluger Y. Timing of early laparoscopic cholecystectomy for acute calculous cholecystitis: a meta-analysis of randomized clinical trials. *World Journal of Emergency Surgery.* 2021;16(1):16. doi: 10.1186/s13017-021-00360-5
17. Yokoe M., Hata J., Takada T., et al. Tokyo Guidelines 2018: diagnostic criteria and severity grading of acute cholecystitis (with videos). *J Hepatobiliary Pancreat Surg.* 2018 Jan;25(1):41–54. doi: 10.1002/jhbp.515
18. Revishvili A.Sh., Olovnyany V.E., Markov P.V., Gurmikov B.N., Kuznetsov A.V. Potentially preventable causes of mortality in acute calculous cholecystitis: a population-based study. *Pirogov Russian Journal of Surgery.* 2024;7:5–15. doi: 10.17116/hirurgia20240715. (in Russian)
19. Tominaga G.T., Staudenmayer K.L., Shafi S., et al. The American association for the surgery of trauma grading scale for 16 emergency general surgery conditions: disease-specific criteria characterizing anatomic severity grading. *J Trauma Acute Care Surg.* 2016 Sep;81(3):593–602. doi: 10.1097/TA.0000000000001127
20. Garner J. CDC guideline for prevention of surgical wound infections, 1985. *Infect Control.* 1986 Mar;7(3):193–200. doi: 10.1017/s0195941700064080
21. Liu L., Chiu P.W., Lam P.K., Poon C.C., Lam C.C., Ng E.K., Lai P.B. Effect of local injection of mesenchymal stem cells on healing of sutured gastric perforation in an experimental model. *Br J Surg.* 2015 Jan;102(2):e158–68. doi: 10.1002/bjs.9724
22. Ten Broek R.P.G., Stommel M.W.J., Strik C. et al. Benefits and harms of adhesion barriers for abdominal surgery: a systematic review and meta-analysis. *Lancet.* 2014 Jan 4;383(9911):48–59. doi: 10.1016/S0140-6736(13)61687-6
23. Kluiko D.A., Korik V.E., Zhidkov S.A. Comprehensive treatment of patients with adhesive disease of the abdominal cavity. *Military Medicine.* 2023;1(66):13–21. doi: 10.51922/2074-5044.2023.1.13. (in Russian)
24. Zhura A.V., Kulikouskaya V.I., Hileuskaya K.S., Kraskouski A.N., Tratsyak S.I., Agabekov V.E. Application of bioerodable materials based on alginate and pectin to prevent the formation of peritoneal adhesions. *Proceedings of the National Academy of Sciences of Belarus. Medical series.* 2019;16(1):46–55 doi: 10.29235/1814-6023-2019-16-1-46-55. (in Russian)



<https://doi.org/10.34883/PI.2026.15.1.045>  
УДК 616.34-006.6; 616.34-007.272



Тотииков З.В.✉, Тотииков В.З., Халлаев Р.А., Калицова М.В., Медоев В.В., Тобоев Д.В.  
Северо-Осетинская государственная медицинская академия, Владикавказ, Россия

## Сравнительная оценка двух- и трехэтапной хирургических тактик при острой obturационной опухолевой непроходимости левых отделов ободочной кишки и верхнеампулярного отдела прямой кишки

**Конфликт интересов:** не заявлен.

**Вклад авторов:** Тотииков З.В., Тотииков В.З. – концепция исследования, написание статьи, редактирование; Халлаев Р.А., Калицова М.В. – концепция, сбор и обработка данных, написание статьи, библиография; Медоев В.В., Тобоев Д.В. – написание статьи, обработка данных, редактирование.

**Финансирование:** исследование не имело спонсорской поддержки.

Подана: 24.11.2025

Принята: 01.03.2026

Контакты: z-totikov@mail.ru

### Резюме

**Введение.** Лечение рака нисходящих отделов толстой кишки, осложненного острой obturационной непроходимостью, остается одним из сложных вопросов экстренной хирургии, онкологии и реабилитации. Существующие на сегодня подходы к лечению данной категории пациентов не позволяют добиться удовлетворительных результатов. Остается нерешенным вопрос о выборе оптимальной хирургической тактики у пациентов с раком левых отделов ободочной кишки и верхнеампулярного отдела прямой кишки, осложненного острой obturационной непроходимостью, что требует дальнейшего изучения и поиска сбалансированных решений, обеспечивающих безопасность и эффективность лечения.

**Цель.** Определить оптимальную хирургическую тактику при острой obturационной опухолевой непроходимости левых отделов ободочной кишки и верхнеампулярного отдела прямой кишки.

**Материалы и методы.** В исследование были включены 256 пациентов с раком левых отделов ободочной кишки и верхнеампулярного отдела прямой кишки, осложненным острой кишечной непроходимостью. Все пациенты были разделены на 2 группы. В контрольную группу вошли 92 пациента, которым на первом этапе на высоте непроходимости экстренно были выполнены радикальные операции с формированием одностольных колостом или классические операции Гартмана. В основную группу были включены 164 пациента, в лечении которых использовался разработанный в клинике трехэтапный метод лечения.

**Результаты.** Как показали результаты исследования, после всех этапов лечения в контрольной группе умерли 14 (15,2%) пациентов, различные осложнения были выявлены у 51 (55,4%) пациента. Отказ от восстановительной операции зафиксирован у 14 (17,3%) пациентов. В основной группе после всех этапов лечения умерли 7 (4,3%)

пациентов, различные осложнения на всех этапах лечения имелись у 42 (25,6%) пациентов. Всем пациентам проведен реконструктивно-восстановительный этап.

**Заключение.** Предложенная хирургическая тактика позволила снизить частоту послеоперационных осложнений и летальных исходов на всех этапах лечения, отказаться от выполнения обструктивных резекций и операций Гартмана, осуществить во всех случаях реконструктивно-восстановительный этап локальным доступом, при этом не увеличивая сроки лечения и реабилитации пациентов.

**Ключевые слова:** острая обтурационная толстокишечная непроходимость, рак толстой кишки, обструктивная резекция, операция Гартмана, кишечная стома, хирургическая тактика

---

Totikov Z.✉, Totikov V., Khallaev R., Kalitsova M., Medoev V., Toboev D.  
Northern Ossetian State Medical Academy, Vladikavkaz, Russia

## Comparative Analysis of Two-Stage versus Three-Stage Surgical Approaches for Acute Malignant Obstruction of the Left Colon and Upper Rectum

**Conflict of interest:** nothing to declare.

**Authors' contribution:** Totikov Z., Totikov V. – study concept, text writing, editing; Khallaev R., Kalitsova M. – study concept of the study, material collecting, processing, text writing, bibliography; Medoev V., Toboev D. – text writing, material collecting, processing, editing.

**Funding:** the study had no sponsorship support.

Submitted: 24.11.2025

Accepted: 01.03.2026

Contacts: z-totikov@mail.ru

---

### Abstract

**Introduction.** The treatment of cancer in the descending colon segments complicated by acute obstruction remains one of the challenging issues in emergency surgery, oncology, and rehabilitation. Current approaches to managing this category of patients do not yield satisfactory results. The question of selecting the optimal surgical strategy for patients with cancer of the left colon and proximal part of the rectum, complicated by acute obstruction, remains unresolved. This necessitates further research and the search for balanced solutions that ensure both safety and effectiveness of the treatment.

**Purpose.** To determine the most optimal surgical strategy for acute tumor-related obstruction of the left colon segments and the proximal part of the rectum.

**Materials and methods.** The study included 256 patients with cancer of the left colon segments and the proximal part of the rectum, complicated by acute intestinal obstruction. All patients were divided into two groups. The control group consisted of 92 patients who, at the first stage and at the height of the obstruction, underwent emergency radical operations with formation of single-stoma colostomies or classic Hartmann's procedures. The main group included 164 patients treated using the three-stage method elaborated at the clinic.



**Results.** As the results of the study showed, after all treatment stages, 14 (15.2%) patients in the control group died, and various complications were identified in 51 (55.4%) patients. Refusals of reconstructive surgery were recorded in 14 (17.3%) patients. In the main group, after all stages of treatment, 7 (4.3%) patients died, and various complications occurred at all stages of treatment in 42 (25.6%) patients. All patients underwent reconstructive and restorative procedures.

**Conclusion.** The proposed surgical approach allowed reducing the incidence of postoperative complications and mortality at all stages of treatment, enabled the abandonment of obstructive resections and Hartmann's procedures, and permitted the implementation of the reconstructive and restorative stage in all cases via a local approach without increasing the duration of patient treatment and rehabilitation.

**Keywords:** acute large bowel obstruction, colon cancer, obstructive resection, Hartmann's procedure, intestinal stoma, surgical strategy

## ■ ВВЕДЕНИЕ

Лечение пациентов с раком нисходящих отделов толстой кишки, осложненным острой обтурационной непроходимостью, остается одним из сложных вопросов экстренной хирургии, онкологии и реабилитации [1–7]. Использование наиболее распространенных ранее трехэтапных оперативных вмешательств не дало необходимых результатов [2, 6, 7]. Формирование проксимальных разгрузочных стом лапаротомным доступом на первом этапе лечения сопровождалось большим количеством летальных исходов и воспалительных осложнений, а выполнение радикального этапа через 3 и более месяца приводило к увеличению количества пациентов с местными и отдаленными метастазами и к 5-летней выживаемости, не превышающей 30% [2, 5]. В результате подавляющее большинство хирургов стали отходить от этой тактики.

К настоящему времени большинство авторов при раке левых отделов ободочной кишки или верхнеампулярного отдела прямой кишки, осложненном острой кишечной непроходимостью, предлагают двухэтапные оперативные вмешательства [1, 3–9], обосновывая свою тактику возможностью одновременно ликвидировать кишечную непроходимость и удалить злокачественное новообразование [5, 8, 9]. Однако многие из них вместе с тем отмечают, что выполнение радикального этапа на высоте непроходимости является причиной высокой летальности, которая колеблется от 15 до 25%, и низкой 5-летней выживаемости [2, 3, 5–9]. Наряду с этим, второй восстановительный этап у большинства пациентов становится более сложным и тяжелым, в связи с чем не выполняется в 20–35% случаев [4, 5, 9].

Помимо двух наиболее распространенных тактических установок, некоторые хирурги предлагают альтернативную оригинальную трехэтапную хирургическую тактику [2, 10, 11]. На первом этапе происходит формирование через мини-доступ трансверзо- или илеостом, а через 7–10 дней после ликвидации интоксикации, водно-электролитных нарушений и коррекции сопутствующих заболеваний – выполнение радикального этапа. Затем на третьем этапе через 2–3 месяца осуществляется закрытие стом. Отмечается при этом низкая летальность на всех этапах лечения, высокий процент радикальных и восстановительных оперативных вмешательств [2, 10, 11].

Таким образом, сегодня остается нерешенным вопрос о выборе оптимальной хирургической тактики у пациентов с раком левых отделов ободочной кишки и верхнеампулярного отдела прямой кишки, осложненным острой обтурационной непроходимостью, что требует дальнейшего изучения и поиска сбалансированных решений, обеспечивающих безопасность и эффективность лечения.

## ■ ЦЕЛЬ ИССЛЕДОВАНИЯ

Определить оптимальную хирургическую тактику при острой обтурационной опухолевой непроходимости левых отделов ободочной кишки и верхнеампулярного отдела прямой кишки.

## ■ МАТЕРИАЛЫ И МЕТОДЫ

В данное исследование были включены 256 пациентов с раком левых отделов ободочной кишки и верхнеампулярного отдела прямой кишки, осложненным острой кишечной непроходимостью, которые проходили лечение в хирургических отделениях РКБСМП г. Владикавказа, КБ № 1 и РОД г. Грозного в период с 2010 по 2024 г. Критериями включения в исследование являлись: подтвержденное сочетание клинических и рентгенологических признаков острой толстокишечной непроходимости (ОТКН), развившейся на фоне опухолевого поражения левых отделов ободочной и верхнеампулярного отдела прямой кишки; неэффективность консервативной декомпрессионной терапии и попыток эндоскопической реканализации/стентирования опухолевой стриктуры; отсутствие клиники перитонита, отсутствие отдаленных метастазов и канцероматоза. Сравнительный анализ результатов лечения был проведен между двумя группами пациентов. В первую, контрольную, группу (92 пациента) были включены пациенты, которым на первом этапе на высоте непроходимости экстренно были выполнены радикальные операции с формированием одностольных колостом или классические операции Гартмана, а на втором через 3–6 месяцев – восстановительные оперативные вмешательства.

Во вторую (основную) группу вошли 164 пациента, в лечении которых использовался разработанный в клинике трехэтапный метод лечения, заключающийся в формировании на первом этапе разгрузочных трансверзо- или илеостом через минидоступ, в выполнении через 7–10 дней радикального вмешательства с наложением анастомоза под прикрытием проксимальной стомы и осуществлении ликвидации проксимальной стомы на третьем этапе через 2–3 месяца.

Для определения предоперационной хирургической тактики в обеих группах мы использовали клинико-рентгенологическую классификацию ОТКН, разработанную В.З. Тотиковым [2].

Второй вариант течения ОТКН на фоне декомпрессионной терапии, согласно вышеупомянутой классификации, в контрольной группе был выявлен у 62 (67,4%) пациентов, в основной – у 108 (65,8%), третий вариант – в 30 (32,6%) и 56 (34,2%) случаях соответственно ( $p=0,849$ ).

В обеих сравниваемых группах при 2-м варианте ОТКН оперативные вмешательства выполнялись в течение 24 часов, при 3-м – в течение 12 часов. За это время пациентам кроме попытки разрешения непроходимости проводилась терапия, направленная на снижение интоксикации, коррекцию водно-электролитных, сердечно-сосудистых и других нарушений.



При этом в контрольной группе выполнялись радикальные резекции левых отделов с образованием одноствольных колостом или операции Гартмана, а в основной группе всем пациентам на первом этапе из мини-доступа формировались илео- или трансверзостомы. Показаниями к формированию петлевых илеостом из мини-доступа в проекции точки Ленца были: локализация опухоли выше проксимальной трети нисходящей ободочной кишки, абдоминальное ожирение II–III степени и гиноидное ожирение III степени. Во всех остальных случаях старались формировать двуствольные петлевые трансверзостомы из мини-доступа в правом подреберье. Однако у 8 (4,9%) пациентов причиной наложения более простой в исполнении двуствольной илеостомы через мини-доступ была недостаточная подготовка дежурной бригады для выполнения двуствольных трансверзостом.

На втором этапе 113 (70,6%) пациентам основной группы радикальные оперативные вмешательства были выполнены лапаротомным доступом, 47 (29,4%) – видеолапароскопическим. При видеолапароскопическом исполнении порты для лапароскопа и инструментов устанавливались в типичных местах. Наличие стом не ограничивало возможности применения малоинвазивных технологий. Противопоказания для выполнения радикального этапа лапароскопическим доступом были те же, что и при плановых видеолапароскопических вмешательствах. Наличие значительно меньшего количества пациентов, у которых радикальный этап был выполнен с применением видеолапароскопических технологий, было связано с более поздним (с 2015 года) применением этих технологий у пациентов со стомами.

**Таблица 1**  
**Распределение пациентов по возрасту в сравниваемых группах**  
**Table 1**

**Distribution of patients by age in the compared groups**

Возрастная группа, лет	Количество пациентов, n		% от общего числа		P
	Основная группа	Контрольная группа	Основная группа	Контрольная группа	
44–50	8	2	4,9	2,2	0,263
51–60	21	7	12,8	7,6	0,191
61–70	64	45	39,0	48,9	0,125
71–80	56	31	34,2	33,7	0,942
>80	15	7	9,1	7,6	0,672
ВСЕГО	164	92	100	100	

**Таблица 2**  
**Тяжесть физического состояния при поступлении в сравниваемых группах**  
**Table 2**

**Severity of the physical condition upon admission in the compared groups**

Тяжесть физического состояния при поступлении по ASA	Количество пациентов, n		% от общего числа		P
	Основная группа	Контрольная группа	Основная группа	Контрольная группа	
I степень	23	12	14,0	13,0	0,826
II степень	69	41	42,1	44,6	0,799
III степень	56	34	34,1	37,0	0,652
IV степень	16	5	9,8	5,4	0,214
ВСЕГО	164	92	100	100	

Из 256 пациентов мужчин было 132 (51,6%), женщин – 124 (48,4%). Возраст обследованных пациентов варьировал от 44 до 88 лет, при этом подавляющее большинство составляли лица старшей возрастной группы – более 60 лет (85,2%) (табл. 1).

Как видно из табл. 1, ни в одной возрастной категории статистически значимых различий между основной и контрольной группами не выявлено (во всех случаях  $p > 0,05$ ). Таким образом, распределение пациентов по возрасту в группах было сопоставимо.

Преобладание пожилых пациентов обусловило наличие у них сопутствующей патологии, в структуре которой чаще регистрировались заболевания сердечно-сосудистой системы с примерно одинаковой частотой в сравниваемых группах.

При поступлении и перед оперативным вмешательством тяжесть физического состояния по классификации ASA оценивалась в контрольной группе как I степени у 12 (13,0%) пациентов, II степени – у 41 (44,6%) пациента, III степени – у 34 (37,0%) и IV степени – у 5 (5,4%) пациентов. В то время как в основной группе I степень регистрировалась в 23 (14,0%) случаях, II степень – у 69 (42,1%) пациентов, III степень – у 56 (34,1%) и IV степень – у 16 (9,8%) пациентов (табл. 2).

В контрольной группе опухоль локализовалась в нисходящей ободочной кишке у 15 (16,3%) пациентов, в основной группе – в 24 (14,6%) случаях ( $p = 0,722$ ). В сигмовидной кишке опухоль диагностирована у 46 (50,0%) пациентов контрольной группы и у 78 (47,6%) основной ( $p = 0,708$ ). В верхнеампулярном отделе прямой кишки злокачественное новообразование имелось у 31 (33,7%) пациента контрольной группы и у 62 (37,8%) пациентов основной ( $p = 0,512$ ).

В обеих группах с примерно одинаковой частотой наблюдалось распространение опухоли на соседние органы или структуры, так, в основной группе у 18 (10,9%) пациентов и в контрольной у 7 (7,6%) ( $p = 0,376$ ) опухоль прорастала в петли тонкой кишки; распространение на париетальную брюшину или брюшину латерального канала в основной группе отмечалось в 23 (14,2%) случаях, в контрольной – в 10 (10,8%) ( $p = 0,465$ ). У 8 (4,9%) пациентов основной и у 3 (3,3%) контрольной ( $p = 0,533$ ) группы наблюдалось прорастание в мочевой пузырь, а в придатки матки – в 4 (2,4%) и 2 (2,1%) случаях соответственно ( $p = 0,893$ ). У 56 (34,1%) пациентов основной и у 29 (31,5%) пациентов контрольной группы ( $p = 0,669$ ) имелось поражение регионарных лимфатических узлов.

Все пациенты при поступлении проходили комплексное обследование, включающее не только клинические и лабораторные методы, но также обзорную рентгенографию брюшной полости, ультразвуковое исследование, колоноскопию либо ирригографию. Компьютерную томографию при поступлении в основной группе выполнили у 67 (40,9%) пациентов, в контрольной – у 39 (42,4%).

В основной группе после устранения непроходимости на первом этапе путем формирования петлевых илео- или трансверзостом из мини-доступа у всех пациентов повторно выполнялось УЗИ и у 95 (57,9%) пациентов – КТ.

## ■ РЕЗУЛЬТАТЫ И ОБСУЖДЕНИЕ

У всех 92 пациентов группы контроля, как было отмечено ранее, при 2-м варианте ОТКН в течение 24 часов, при 3-м – в течение 12 часов были произведены радикальные резекции левых отделов ободочной кишки с формированием одноствольных колостом или операции Гартмана.



В послеоперационном периоде после первого этапа лечения различные постоперационные осложнения в контрольной группе были отмечены у 29 (31,5%) пациентов, и в 11 (11,9%) случаях оперативные вмешательства имели летальный исход.

В основной группе в те же временные сроки у 73 (44,5%) пациентов были сформированы петлевые илеостомы из мини-доступа, а у 91 (55,5%) пациента также из мини-доступа – двустольные трансверзостомы в правом подреберье.

В основной группе после формирования декомпрессионных илео- и трансверзостом летальный исход зафиксирован у 4 (2,4%) пациентов, различные осложнения имели место в 11 (6,7%) случаях.

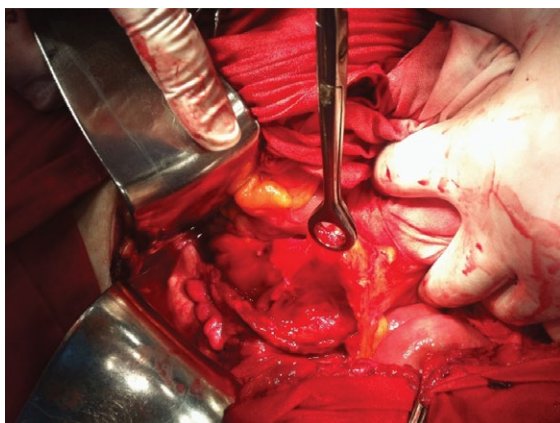
В контрольной группе второй реконструктивно-восстановительный этап проходил в сроки от 2 до 6 месяцев. Из 81 пациента восстановление естественного пассажа было произведено у 67 (82,7%), остальным 14 (17,3%) пациентам из-за высокого операционно-анестезиологического риска, тяжелой сопутствующей патологии, прогрессирования онкологического процесса в выполнении реконструктивно-восстановительной операции было отказано.

Всем 67 пациентам выполнялись лапаротомии с ликвидацией одноствольных колостом и формированием колоректальных анастомозов. В том числе у 15 (22,4%) пациентов были сформированы аппаратные анастомозы, у остальных 52 (77,6%) – ручные. Интраоперационно из 67 пациентов у 21 (31,3%) было выявлено несоответствие границ резекции с рекомендованными онкологическими стандартами. У этих пациентов были сохранены части брыжейки левых отделов ободочной кишки с лимфатическими узлами, что потребовало во всех этих случаях выполнения ререзекции на восстановительном этапе (рис. 1).

При этом по результатам гистологического исследования в послеоперационном периоде у 8 (38,1%) из 21 пациента в лимфоузлах удаленных участков брыжейки были выявлены метастазы. Еще у 5 (7,5%) пациентов после перенесенной операции Гартмана была сохранена верхнепрямкишечная артерия, а в 2 (3,0%) случаях был выявлен рецидив опухоли на культе прямой кишки.

В послеоперационном периоде у 5 (7,5%) пациентов была выявлена несостоятельность колоректального анастомоза, в 2 (3,0%) случаях потребовавшая релапаротомии и формирования разгрузочной трансверзостомы. Еще у 7 (10,4%) пациентов отмечалось нагноение послеоперационной лапаротомной раны, а у 5 (7,5%) – серомы. У 5 (7,5%) пациентов развилась ранняя спаечная тонкокишечная непроходимость, которая была разрешена консервативно. Таким образом, из 67 пациентов у 22 (32,8%) развились те или иные послеоперационные осложнения. Летальный исход был зафиксирован в 3 (4,5%) случаях, в 1 случае из-за прогрессирования перитонита на фоне несостоятельности колоректального анастомоза, еще у 1 пациента – из-за острой сердечно-сосудистой недостаточности и у третьего пациента – из-за тромбоэмболии легочной артерии. Время с момента госпитализации с ОТКН до выписки из стационара после восстановительного оперативного вмешательства вместе с межоперационным периодом в среднем составило  $118 \pm 9,6$  дня.

В основной группе второй радикальный этап проходил, как правило, в течение 7–10 дней после наложения разгрузочных стом. Только у 5 (3,0%) пациентов из-за инфицирования перистомальной раны и у 7 (4,3%) из-за проведения предоперационной химиотерапии оперативные вмешательства были отложены на более поздние сроки. Всем 160 пациентам после наложения декомпрессионных илео- или

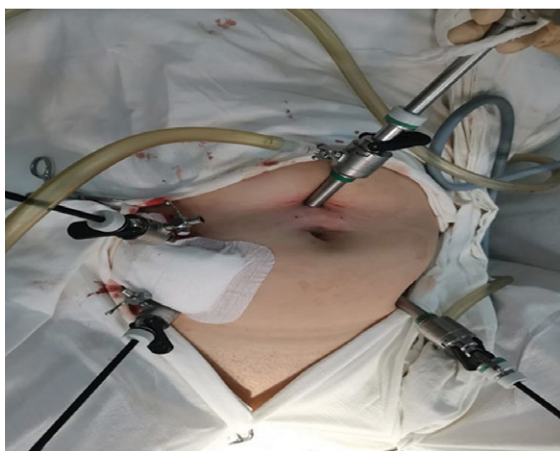


**Рис. 1. Сохраненная часть брыжейки левых отделов ободочной кишки с сосудами после ранее выполненной левосторонней гемиколэктомии**

**Fig. 1. Preserved section of the mesentery of the left segments of the colon with associated vessels, following the previous left hemicolectomy**

трансверзостом начинали проводить терапию, направленную на ликвидацию интоксикации, сердечно-сосудистых, водно-электролитных и других метаболических нарушений и коррекцию фоновой патологии. Перед выполнением второго радикального этапа из 160 пациентов у 46 (28,8%) операционно-анестезиологический риск по ASA соответствовал I степени, у 89 (55,6%) – II степени и у 25 (15,6%) – III степени. Ни у одного пациента основной группы не была выявлена IV степень операционно-анестезиологического риска перед радикальной операцией (табл. 3).

Это позволило у всех 160 пациентов выполнить радикальные резекции левых отделов ободочной кишки или передние резекции прямой кишки, в том числе у 47 (29,4%) лапароскопически (рис. 2).



**Рис. 2. Расстановка портов при левосторонней гемиколэктомии у пациентки с двуствольной илеостомой**

**Fig. 2. Port placement for left hemicolectomy in a patient with a double-barrel ileostomy**



**Таблица 3**  
**Тяжесть физического состояния при поступлении и перед выполнением радикальной операции в основной группе**  
**Table 3**  
**Severity of physical condition upon admission and before undergoing radical surgery in the main group**

Тяжесть физического состояния при поступлении по ASA	Количество пациентов, n		% от общего числа		p
	при поступлении	перед радикальной операцией	при поступлении	перед радикальной операцией	
I степень	23	46	14,0	28,8	0,002
II степень	69	89	42,1	55,6	0,01
III степень	56	25	34,1	15,6	0,001
IV степень	16		9,8	0	0,001
ВСЕГО	164	160	100	100	

Все операции в основной группе на втором этапе были завершены формированием анастомозов с сохранением проксимальной колостомы, наложенной ранее. В послеоперационном периоде различные осложнения были диагностированы у 12 (7,5%) пациентов, в том числе у 6 (3,7%) – несостоятельность анастомоза. При этом у 2 (1,2%) пациентов несостоятельность проявлялась выделением кишечного содержимого через дренажную трубку с последующим формированием кишечного свища и спонтанным его заживлением. У остальных 4 (2,5%) пациентов несостоятельность в виде затеков выявлена в результате проктографии, выполненной через 7–10 дней после операции. У 3 (1,9%) пациентов радикальный этап завершился летальным исходом: у 2 из них из-за тромбоэмболии легочной артерии и у 1 в связи с развитием острой сердечно-сосудистой недостаточности.

В основной группе всем 157 пациентам закрытие стом выполнялось примерно в те же временные рамки, что и в контрольной, как правило, через 2–4 месяца после их формирования. При этом все стомы, сформированные на первом этапе, закрывались локальным доступом. У 61 (38,9%) пациента стомы закрывались под спинномозговой анестезией и у 96 (61,1%) – под общим обезболиванием. После реконструктивного этапа в основной группе летальных исходов не было. Различные осложнения были выявлены у 19 (12,1%) пациентов, из них в 7 (4,5%) случаях отмечалось нагноение мини-лапаротомной раны, в 9 (5,7%) – серомы и в 3 (1,9%) случаях в послеоперационном периоде развилась ранняя спаечная кишечная непроходимость, которая была купирована консервативно. Сроки с момента госпитализации с ОТКН до выписки из стационара после восстановительного оперативного вмешательства вместе с меж-операционными периодами в среднем составили  $104 \pm 8,3$  дня.

Таким образом, после всех этапов лечения в контрольной группе умерли 14 (15,2%) пациентов, различные осложнения после двух этапов лечения были выявлены у 51 (55,4%) пациента. Отказ от восстановительной операции зафиксирован у 14 (17,3%) пациентов.

В основной группе после всех этапов лечения умерли 7 (4,3%) человек, различные осложнения на всех этапах лечения имелись у 42 (25,6%) пациентов. Всем пациентам выполнен реконструктивно-восстановительный этап (табл. 4).

**Таблица 4**  
**Послеоперационные осложнения и летальные исходы после всех этапов лечения в сравниваемых группах**  
**Table 4**  
**Postoperative complications and lethality after all stages of treatment in the compared groups**

Результаты лечения	Группы		p
	контрольная	основная	
Послеоперационные осложнения	51 (55,4%)	42 (25,6%)	0,001
Летальные исходы	14 (15,2%)	7 (4,3%)	0,003

Острая обтурационная толстокишечная непроходимость опухолевой этиологии остается актуальной проблемой в абдоминальной хирургии и онкологии [1–7]. Существующие на сегодня стратегии хирургического лечения рака левых отделов ободочной кишки и верхнеампулярного отдела прямой кишки, осложненного острой непроходимостью, как показывает анализ литературы, не позволяют добиться удовлетворительных непосредственных и отдаленных результатов лечения [2, 6, 7]. Двухэтапный подход, включающий выполнение на первом этапе на высоте непроходимости радикальной операции с формированием одноствольных колостом или операции Гартмана, сопровождается высокими показателями послеоперационных осложнений и летальных исходов [2, 3, 5–9]. Наше исследование подтверждает эти данные. Кроме того, подобные оперативные вмешательства, выполняемые по экстренным показаниям в условиях общехирургического стационара, зачастую не соответствуют рекомендованным онкологическим стандартам, что негативно отражается на отдаленных результатах. Еще одним минусом подобных вмешательств является сложный и травматичный второй восстановительный этап, в выполнении которого отказывают 20–35% пациентов [4, 5, 9].

Наиболее перспективной у пациентов с ОТКН при неэффективности консервативной декомпрессионной терапии и эндоскопической реканализации/стен-тирования опухолевой стриктуры, а также при отсутствии признаков перитонита представляется трехэтапная хирургическая тактика, использованная нами в основной группе, когда на первом этапе осуществляется формирование через мини-доступ трансверзо- или илеостом, через 7–10 дней после ликвидации интоксикации, водно-электролитных нарушений и коррекции сопутствующих заболеваний в условиях специализированного отделения подготовленной бригадой хирургов-онкологов выполняется радикальный этап (в том числе с использованием лапароскопических технологий), а ликвидация стомы локальным доступом осуществляется через 2–3 месяца. Такая тактика, как показали результаты исследования, позволяет уменьшить количество послеоперационных осложнений, летальных исходов, всем пациентам выполнить реконструктивный этап и улучшить результаты лечения.

Несмотря на полученные результаты, хирургическая тактика при раке левых отделов ободочной кишки и верхнеампулярного отдела прямой кишки, осложненном острой обтурационной непроходимостью, требует дальнейшего изучения, поиска сбалансированных решений, чтобы получить более высокий уровень доказательной базы и обеспечить безопасность и эффективность лечения.



## ■ ЗАКЛЮЧЕНИЕ

Выполнение первично-радикальных обструктивных оперативных вмешательств на высоте ОТКН в условиях общехирургического стационара при раке левых отделов ободочной кишки и верхнеампулярного отдела прямой кишки приводит к достоверно более высоким показателям послеоперационных осложнений и летальных исходов, у более чем трети пациентов эти вмешательства осуществляются с нарушением онкологических принципов, что может отрицательно сказываться на отдаленных результатах лечения. Реконструктивно-восстановительный этап после данных вмешательств является сложным и травматичным, сопровождается высоким риском осложнений, а в 17,3% случаев становится и вовсе неосуществимым.

Предложенная хирургическая тактика позволяет на первом этапе выполнить малотравматичное оперативное вмешательство, направленное на устранение ОТКН, подготовить пациента к радикальному лечению в условиях, аналогичных плановым, в том числе с использованием видеолапароскопических технологий, отказаться от выполнения обструктивных резекций и операций Гартмана, осуществить во всех случаях реконструктивно-восстановительный этап локальным доступом, снизить частоту послеоперационных осложнений и летальных исходов на всех этапах лечения, при этом не увеличивая сроки лечения и реабилитации пациентов.

## ■ ЛИТЕРАТУРА/REFERENCES

1. Achkasov S.I., Bagatelia Z.A., Bagnenko S.F., et al. Acute malignant colorectal obstruction (K56.6; C18, C19, C20), adults. *Koloproktologia*. 2023;22(2):10–31. (In Russian)
2. Totikov Z.V., Totikov V.Z. The possibilities to improve the outcomes in patients with colon cancer complicated by acute obstruction. *Pirogov Russian Journal of Surgery*. 2017;(3):17–23. (In Russian)
3. Shchaeva S.N., Efron A.G., Volynets L.I. Long-term results of emergency and planned surgical interventions performed for cancer of the left half of the colon in elderly and senile patients. *Surgery and Oncology*. 2025;15(2):74–82. (In Russian)
4. Hallam S., Mothe B.S., Tirumalaju R. Hartmann's procedure, reversal and rate of stoma-free survival. *Ann R Coll Surg Engl*. 2018;100(4):301–307.
5. Kartal K., Citgez B., Koksal M.H., et al. Colostomy reversal after a Hartmann's procedure Effects of experience on mortality and morbidity. *Ann Ital Chir*. 2019;90:539–544.
6. Karakaş D.Ö., Yeşiltaş M., Gökçek B., et al. Etiology, management, and survival of acute mechanical bowel obstruction: Five-year results of a training and research hospital in Turkey. *Ulus Travma Acil Cerrahi Derg*. 2019;25(3):268–280.
7. Bergamini C., Giordano A., Maltinti G., et al. Obstructive left side colon cancer: time for a tailored operative approach? *Minerva Chir*. 2020;75(4):244–254.
8. Merabishvili G., Mosidze B., Demetrashvili Z., et al. Comparison of Hartmann's procedure versus resection with primary anastomosis in management of left sided colon cancer obstruction: a prospective cohort study. *Georgian Med News*. 2022;324:21–25.
9. Farah M., Sorelli P., Kerwat R., et al. Correlation between ASA Grade with reversal of Hartmann's procedure – a retrospective study. *J Med Life*. 2021;14(6):756–761.
10. Totikov Z.V., Totikov V.Z., Abdurzakov M.S., et al. Surgical tactics by malignant large bowel obstruction. *Colorectal Disease*. 2023;25(S2):53.
11. Totikov Z.V., Totikov V.Z., Remizov O.V., et al. Individualization of the choice of decompression stomas and the places of their formation in patients with colorectal cancer complicated by acute obstruction. *Colorectal Disease*. 2022;24(S3):270–271.



Татур А.А.✉, Скачко В.А., Протасевич А.И.

Белорусский государственный медицинский университет, Минск, Беларусь

## Релаксация диафрагмы: диагностика и хирургическое лечение

**Конфликт интересов:** не заявлен.

**Вклад авторов:** Татур А.А., Скачко В.А. – концепция и дизайн исследования, написание статьи и внесение изменений в текст; Скачко В.А., Протасевич А.И. – обработка материалов и оценка результатов исследования.

Подана: 09.07.2025

Принята: 13.11.2025

Контакты: aatatur@gmail.com

### Резюме

**Введение.** Релаксация диафрагмы (РД) – редко встречающаяся и малознакомая врачам патология. Если диагностические подходы при РД достаточно хорошо разработаны, то критерии выбора метода лечения, показания к операции, выбор рационального операционного доступа, эффективного и безопасного способа френопластики сегодня остаются дискуссионными.

**Цель.** Оценить результаты клинично-лучевой диагностики и хирургического лечения пациентов с полной релаксацией диафрагмы из торакотомного и видеоторакоскопического доступа.

**Материалы и методы.** В Республиканском центре торакальной хирургии на базе отделения торакальной хирургии УЗ «10-я ГКБ» г. Минска в 1997–2024 гг. оперированы 26 пациентов с РД. Диагностическая программа у них включала рентгенографию, полупозиционную рентгеноскопию и КТ ОГК, спирографию, общеклиническое обследование. Все пациенты были оперированы в плановом порядке: 12 – из бокового торакотомного доступа (46,2%), 14 – из малоинвазивного ВТС (53,8%).

**Результаты.** У всех пациентов клинично-рентгенологически была диагностирована полная симптомная РД. Из торакотомного доступа у 12 пациентов была выполнена трипликационная (50%) и дубликатурная (50%) френопластика. У 3 пациентов проведена стандартная торакоскопическая френопликация с развитием повреждения селезенки у 1 пациента (33%), а у 11 – оригинальная инвагинационная френопликация Z-образными швами в условиях карбокситоракса (KaT) без развития больших осложнений. Летальных исходов не было.

**Заключение.** Видеоторакоскопическая френопликация с использованием Z-образных швов в условиях дозированного KaT позволяет повысить безопасность и эффективность вмешательства у хорошо отобранных и подготовленных к операции пациентов с полной лево- и правосторонней РД.

**Ключевые слова:** релаксация диафрагмы, паралич диафрагмы, хирургический доступ, карбокситоракс, френопликация, френопластика



Tatur A.✉, Skachko V., Protasevich A.  
Belarusian State Medical University, Minsk, Belarus

# Relaxation of the Diaphragm: Diagnosis and Surgical Treatment

**Conflict of interest:** nothing to declare.

**Authors' contribution:** Tatur A., Skachko V. – study concept and design, text writing, editing; Skachko V., Protasevich A. – materials processing, research results analysis.

Submitted: 09.07.2025

Accepted: 13.11.2025

Contacts: aatatur@gmail.com

## Abstract

**Introduction.** Relaxation of the diaphragm (RD) is a rare pathology that is little-known to physicians. While diagnostic approaches for RD are well established, the criteria for selecting treatment methods, indications for surgery, choice of rational surgical access, and effective and safe phrenoplasty method remain controversial.

**Purpose.** To evaluate results of clinical and radiation diagnostics and surgical treatment of patients with complete relaxation of the diaphragm using thoracotomy and videothoroscopic approaches.

**Materials and methods.** Twenty-six patients with RD were operated in the Republican Center for Thoracic Surgery within the Department of Thoracic Surgery of the State Health Institution "10th City Clinical Hospital" of Minsk in 1997–2024. Their diagnostic program included radiography, polypositional fluoroscopy and CT of the chest, spirometry, and general clinical examination. All patients underwent elective surgery: 12 through lateral thoracotomy access (46.2%), and 14 through minimally invasive VTS (53.8%).

**Results.** All patients were clinically and radiologically diagnosed with complete symptomatic RD. Triplication (50%) and duplication (50%) phrenoplasty was performed through thoracotomy access in 12 patients. In 3 patients standard thoracoscopic phrenoplication was performed with subsequent splenic injury in one patient (33%), and 11 patients underwent original intussusception phrenoplication with Z-shaped sutures under carboxythora (CaT) conditions with no major complications. No fatal outcomes occurred.

**Conclusion.** Video-assisted thoracoscopic frenoplication using Z-shaped sutures under dosed CaT conditions allows increasing safety and effectiveness of the intervention in well-selected and prepared patients with complete left- and right-sided RD.

**Keywords:** diaphragmatic relaxation, diaphragmatic paralysis, surgical approach, carboxythora, phrenoplication, phrenoplasty

## ■ ВВЕДЕНИЕ

Релаксация диафрагмы (РД) – это полное или частичное выпячивание ее истонченного купола в полость плевры вместе с прилежащими к нему органами брюшной полости (ОБП) при неизменности расположения линии прикрепления ее частей

к ребрам, грудине и позвоночнику с развитием компрессии легкого и дислокации органов средостения. Клинико-рентгенологически различают врожденную и приобретенную, одно- и двухстороннюю, полную и частичную РД [1–3]. В МКБ-10 приобретенная РД кодируется как J98.6: болезни диафрагмы. Паралич диафрагмы. Релаксация диафрагмы, а врожденная – Q79.1: другие пороки развития диафрагмы. В англоязычной литературе в отличие от русскоязычной для обозначения РД традиционно используются термины-синонимы при ее врожденном генезе – «эвентрация диафрагмы» (diaphragmatic eventration), а при приобретенном – «паралич диафрагмы» (diaphragmatic paralysis) [4]. Врожденная РД встречается редко, причем только слева и преимущественно (60–80%) у мальчиков. При этом достоверные данные о частоте встречаемости приобретенной РД у детей и взрослых в литературе отсутствуют. Врожденная РД является следствием дисэмбрионального нарушения развития диафрагмальной мышцы или внутриутробного повреждения n. phrenicus с типичным отсутствием в истонченной диафрагме мышечной ткани [1]. Приобретенная РД полиэтиологична. Преимущественно она является следствием повреждения диафрагмального нерва на протяжении от мотонейронов C<sub>3-5</sub> до конечного ветвления в диафрагмальной мышце вследствие цервикоторакальных и спинальных травм, случайного или преднамеренного повреждения диафрагмального нерва при операциях [3, 5]. Более редкими причинами развития РД являются перенесенные диафрагматиты, сдавление n. phrenicus аневризмой аорты, кистами и опухолями средостения, инвазивный рост злокачественных опухолей и лучевая терапия, холодовая травма нерва в кардиохирургии, коллагенозы, диабетическая и герпетическая нейропатия, боковой амиотрофический и рассеянный склерозы. Двухсторонняя РД при демиелинизирующих заболеваниях и онкопроцессах характеризуется развитием нарастающей фатальной дыхательной недостаточности [1, 2, 6]. При неустановленной этиологии РД трактуется как идеопатическая. Развитие необратимых иннервационно-трофических и дегенеративных изменений мышечной части диафрагмы за счет градиента давлений в брюшной и плевральной полостях приводит к ее постепенному вместе с сухожильным центром растяжению с утратой статической и динамической функций, растяжению связочного аппарата прилежащих к ней ОБП, развитию их краниальной дислокации с компрессией легкого и сердца, что клинически проявляется неспецифической респираторно-кардиоваскулярной и гастроинтестинальной симптоматикой, снижающей качество жизни пациентов, причем более выраженной при левосторонней полной РД [1, 2, 7, 8]. Оставаясь малознакомой терапевтам и хирургам патологией, РД вызывает сложности для ее своевременной диагностики и определения персонализированной лечебной тактики. Дифференциальная диагностика РД проводится с применением методов лучевой визуализации с диафрагмальными грыжами (ДГ), инвазивными опухолями средостения и легких, патологически высоким стоянием купола диафрагмы при интраабдоминальной гипертензии различного генеза или обтурационном ателектазе легкого. На практике же РД у большинства пациентов диагностируется случайно при выполнении рентгенографии или КТ органов грудной клетки (ОГК) [2, 3, 6]. МРТ и ультрасонография в диагностике РД не имеет практического значения [1]. В отличие от ДГ показания к плановому оперативному лечению пациентов с РД сегодня четко не определены. У большинства пациентов с бессимптомной или малосимптомной РД рекомендуется ограничение физических нагрузок, щадящая



диета, трудовая реабилитация. Оперативное лечение проводится при отсутствии абсолютных противопоказаний у пациентов с прогрессирующей дыхательной недостаточностью и развитием аритмий, значительно снижающих качество жизни и ограничивающих их трудоспособность [1, 3, 5, 8]. Все предложенные оперативные вмешательства при РД, поскольку восстановить функции дегенеративно-измененной диафрагмальной мышцы хирургическим путем невозможно, паллиативны и направлены на увеличение объема плевральной полости за счет снижения высоты стояния купола диафрагмы с достижением реэкспансии легкого и улучшения показателей функции внешнего дыхания (ФВД) [3, 4, 9, 10]. В настоящее время нет общепринятых рекомендаций по выбору как оптимального операционного доступа, так и техники выполнения френопластики [3–5]. Операции сегодня выполняются из открытого торакотомного, видеоторакоскопического (ВТС) или видеолапароскопического (ВЛС) доступов, каждый из которых, включая роботизированные технологии, имеет свои достоинства и недостатки [3, 11–13]. Торакотомный доступ, который впервые начал применяться в 20-х гг. прошлого столетия, в техническом плане наиболее удобен для выполнения всех вариантов френопластики с обеих сторон [1, 6, 11, 14], но он наиболее травматичен и может сопровождаться высокой летальностью – 13% [15]. Сторонники лапароскопического доступа, впервые предложенного в хирургии РД в 2004 г. [1], обосновывают его применение сравнительной безопасностью и отсутствием послеоперационной боли. При этом ВЛС, которая технически возможна только при левосторонней РД, требует напряженного карбоксиперитонеума, ведущего к снижению экскурсии контрлатерального купола диафрагмы с нарушением вентиляции легких и газообмена, а при легочно-диафрагмальном спаечном процессе требует конверсии на торакотомию [1]. Поэтому [4] рекомендуют малоинвазивный роботизированный трансторакальный доступ при правосторонней РД и трансабдоминальный – при левосторонней. ВТС, которая с середины 90-х гг. прошлого столетия стала малоинвазивной альтернативой торакотомии [3, 5, 7], позволяет выполнять френопликацию на обоих куполах диафрагмы, но при ней есть проблема безопасного и эффективного наложения швов на истонченную диафрагмальную мышцу. Безопасность выполнения френопластики может быть повышена при ее выполнении в условиях карбокситоракса (KaT), впервые примененного при РД в 2015 г. J. Dunning [8]. Однако сегодня публикации о его применении не дают четких рекомендаций о безопасных значениях внутриплеврального давления, [3, 5, 7, 16]. Из-за редкости РД в литературе мало работ, посвященных сравнительной оценке результатов открытых и ВТС-френопластик в условиях дозированного KaT [8]. К конвенциональным методам уплощения купола диафрагмы относятся френопликация, трипликатурная пластика, френотомия с дубликатурной пластикой, выполняемые через торакопорты, торакотомию или мини-торакотомию (4 см). Дискутабельными остаются вопросы оптимального количества при ВТС торакопортов (от 1 до 4) и показания к выполнению мини-торакотомии [1, 5–7, 16], рационального выбора линии наложения различных узловых или непрерывных швов, обеспечивающих эффективную элевацию релаксированного купола без их прорезывания [4, 5, 7, 8, 10, 16], а также использования протезной френопластики [6, 16]. Хотя сегодня в хирургии РД отдается предпочтение малоинвазивной ВТС-френопластике, но пока нет общепринятых рекомендаций по выбору ее безопасной, технически простой и эффективной методики.

## ■ ЦЕЛЬ ИССЛЕДОВАНИЯ

Оценить результаты клиничко-лучевой диагностики и хирургического лечения пациентов с полной релаксацией диафрагмы из торакотомного и видеоторакоскопического доступов.

## ■ МАТЕРИАЛЫ И МЕТОДЫ

В Республиканском центре торакальной хирургии (РЦТХ) на базе отделения торакальной хирургии УЗ «10-я городская клиническая больница» г. Минска в 1997–2024 гг. оперированы 26 пациентов с РД. Диагностическая программа у них включала рентгенографию, полипозиционную рентгеноскопию и КТ ОГК, спирографию, общеклиническое обследование. Все пациенты были оперированы в плановом порядке: 12 – из бокового торакотомного доступа (46,2%), 14 – из малоинвазивного ВТС (53,8%), причем 11 из них (78,6%) в условиях КаТ.

## ■ РЕЗУЛЬТАТЫ

Все пациенты были симптомными и госпитализированы в РЦТХ в плановом порядке. Мужчин было 14 (53,8%), а женщин – 12 (46,2%). Медиана возраста пациентов составила 52 (30; 67) года. Для оценки тяжести сопутствующей патологии и риска развития послеоперационных осложнений изучен индекс коморбидности Чарлсона [16], который варьировал от 0 до 5 баллов. Превалировали пациенты (50%) с умеренной коморбидностью (3–4 балла). Сопутствующая патология отсутствовала у 11,5% пациентов. Легкая коморбидность (1–2 балла) выявлена у 34,5% пациентов, а тяжелая (5 баллов) – у 1 (3,8%). Все пациенты предъявляли жалобы на одышку при физической нагрузке и в горизонтальном положении тела в покое, а 6 из них – на боли в грудной клетке со стороны РД при дыхании (23%). Ятрогенный послеоперационный генез РД установлен у 7 пациентов (26,9%): у 4 в анамнезе была ВТС-биопсия лимфоузлов средостения по поводу саркоидоза, у 2 – тимтимомэктомия из трансстернотомического (1) и ВТС-доступов (1), у 1 – ВТС-удаление кисты перикарда. Медиана времени, прошедшего от первичного вмешательства до госпитализации в РЦТХ, составила 12 (8; 36) месяцев. У 6 пациентов (23,1%) вероятной причиной развития РД явились закрытые повреждения груди (n=5) и шеи (n=1) в сроки от 1 до 20 лет после травмы. У остальных 50% пациентов РД, как и по данным [8, 14], была идиопатической. С учетом отсутствия специфической симптоматики для верификации РД применяют рентгенографию и рентгеноскопию ОГК, а также КТ ОГК и спирографию [3, 6, 9, 10]. У большинства пациентов диагностируется левосторонняя РД, и лишь у 5–10% пациентов – частичная или полная симптомная правосторонняя, требующая оперативного лечения [10]. В нашей же серии физикально и рентгенологически левосторонняя РД была выявлена у 12 оперированных пациентов (46,2%), а правосторонняя – у 14 (53,8%), причем у одного из них, ранее оперированного из торакотомного доступа в другом лечебном учреждении, через 6 месяцев был диагностирован симптоматический рецидив РД. В норме при глубоком вдохе правый купол диафрагмы проецируется на уровне VI ребра, а левый – VII, а при выдохе купола поднимаются на 1–2 ребра вверх. Скелетотопически в положении стоя при глубоком вдохе релаксированный левый купол диафрагмы (n=14) располагался на уровне нижнего края 5-го (35,7%), 4-го (35,7%) и 3-го (28,6%) ребер, а правый (n=12) – 5-го (25%), 4-го (58,3%) и 3-го (16,7%)



ребер. При полипозиционной рентгеноскопии ОГК у всех пациентов выявлен специфический для РД симптом Алышевского – Винбека: полное отсутствие дыхательных движений релаксированного купола с наличием пассивных парадоксальных движений за счет изменения интраабдоминального давления при дыхательных экскурсиях контрлатерального купола диафрагмы. В нашей серии, как и в работах [1, 6], КТ ОГК выполнена у 11 пациентов для исключения легочно-медиастинального опухолевого процесса и ДГ (42,3%). КТ ОГК позволила подтвердить наличие РД, оценить ателектаз легких, дислокацию структур средостения и ОБП, соответствующих стороне РД. До операции, как правило, выявляются рестриктивные нарушения функции внешнего дыхания (ФВД) [3, 9, 10, 12]. У пациентов группы наблюдения при спирографии (n=13) до операции преобладали умеренные смешанные нарушения ФВД (38,5%). Значительные рестриктивные нарушения отмечены у 15,4%, а умеренные – у 15,4% обследованных. Реже встречались значительные смешанные (7,7%), начальные рестриктивные (7,7%), начальные обструктивные (7,7%) нарушения. При этом нормальные показатели ФВД отмечены у 7,7% пациентов с симптомной РД. Медиана ФЖЕЛ составила 72% (59; 90). Оценка физического статуса пациентов по шкале Американского общества анестезиологов (ASA) показала отсутствие противопоказаний к плановому оперативному вмешательству под общей анестезией: категория ASA II была у 61,5% из них, а ASA III – у 38,5%. Нами проведено ретроспективное исследование медицинских карт 12 пациентов, оперированных из торакотомного доступа в 1997–2020 гг. (46,2%), и 14, которым в 2014–2024 гг. вмешательства проведены из ВТС-доступа. Боковая торакотомия с учетом высоты стояния релаксированного купола диафрагмы у 66,7% пациентов выполнена в 7-м межреберье, реже – в 6-м (25%) и 8-м (8,3%). Для френопластики мы, как и [1, 3, 5, 7], применяли только нерассасывающийся шовный материал. У 50% пациентов использовалась триплектурная френопластика без рассечения купола диафрагмы, у 41,7% – рассечение истонченной диафрагмы и дубликатурная френопластика. У пациента с рецидивом РД справа (8,3%) вследствие прорезывания швов в зоне френопликации непрерывным швом была успешно выполнена реторакотомия, пневмолиз и резекция истонченной мембранозной части купола с дубликатурной френопластикой. Медиана длительности операций составила 120 (90; 320) мин. В первые сутки после операции по визуально-аналоговой шкале VAS [17] все пациенты оценили боль в области вмешательства как сильную (8 баллов), что потребовало назначения наркотических анальгетиков: у 50% – 8 введений, у еще 50% – 4 введения, а затем – ненаркотических по требованию. Дренажи из плевральной полости удалялись после рентгенологического контроля ОГК на 2–4-е сутки после операции. У 11,5% пациентов в послеоперационном периоде в связи с плевральным выпотом потребовались пункции плевры. Медиана продолжительности стационарного лечения составила 17 (16; 21) суток.

14 пациентов были оперированы из малоинвазивного ВТС-доступа под эндотрахеальным наркозом с одноплеменной интубацией в положении Фоулера на контрлатеральном релаксации боку. Nardini M. et al. [16] считают невозможным опускание правого купола при ВТС как с КаТ, так и без него и рекомендуют выполнение мини-торакотомии, что, вероятно, связано с выполнением разработанной авторами методики протезной френопластики. Сложность элевации диафрагмы справа обусловлена связочным аппаратом печени, а слева имеется риск повреждения иглой дистопированной селезенки. Первоначально 3 пациента были оперированы

в условиях открытого пневмоторакса по классической методике [5], а затем 11, причем 6 – с правосторонней РД (55,6%) – с применением дозированного КаТ. Первоначально у всех 14 пациентов при помощи зажима Бильрота выполняли торакоцентез в 5-м межреберье по средне-подмышечной линии, дигитально определяли наличие легочно-плеврно-диафрагмального спаечного процесса и после разделения спаек (35%) заводили гильзу троакара (10 мм) для видеокамеры. На первом этапе у 2 пациентов вмешательство проведено с использованием традиционной техники с установкой под видеоконтролем 3 дополнительных бесклапанных торакопортов (5 мм; 5 мм; 10 мм). Аналогичная техника использована еще у одного пациента с саркоидозом в анамнезе и медиастинофиброзом, у которого при попытке индукции КаТ при интраплевральном давлении 9–10 мм рт. ст. из-за падения уровня SpO<sub>2</sub> до 92% выполнена десуффляция газа, и после стабилизации его состояния операция была продолжена в условиях открытого пневмоторакса. У 11 пациентов после герметизации раны наложением кожного шва в плевральную полость мы, как и [8], инсуффлировали углекислый газ до давления 10–12 мм рт. ст. с достижением коллапса легкого с сохранением нормальных показателей гемодинамики и SpO<sub>2</sub>. У 3 пациентов (21,4%) ВТС-френопликация выполнена из 4-портового доступа без использования КаТ путем элевации ОБП сложенным ретрактором с образованием 2 складок диафрагмы и их сшиванием П-образными швами. В 2015–2017 гг. у 5 пациентов в условиях КаТ устанавливали 3 дополнительных клапанных торакопорта (5 мм; 5 мм; 10 мм) в стандартных точках, а с января 2018 по май 2024 г. – у 6 пациентов только 2 (5 мм; 10 мм) – в 7-м и 8-м межреберьях по передней и задней подмышечным линиям. Показаний для десуффляции углекислого газа из полости плевры, а также конверсий на торакотомию, которая, по данным [8], составила 12%, не было. Далее 2 атравматическими эндозажимами из переднего и заднего ската диафрагмы во фронтальной плоскости формировали 2 складки, при сведении которых отсутствовал избыток релаксированной диафрагмы. Первый шов накладывали, делая вкол и выкол иглой в свободных краях задней, а затем передней складок диафрагмы. Затем, отступая от выкола 1,5–2 см кнутри и в том же направлении, той же лигатурой, т. е. без интраплеврального переключивания иглы, аналогично выполняли второй шов и концы лигатур связывали. В медиальном от первого шва направлении с интервалом 2 см накладывали еще 5–6 аналогичных Z-образных швов, фиксируя края сформированных диафрагмальных складок друг с другом с инвагинацией избытка истонченной диафрагмы в сторону брюшной полости. Узлы Z-образных швов завязывали интраплеврально, поскольку, по данным [12], ранний рецидив РД после роботизированной френопликации развился у 9,8% пациентов, причем во всех случаях ( $p=0,016$ ) при экстракорпоральном завязывании узлов. После десуффляции углекислого газа из плевральной полости визуально оценивали адекватность (уровень 8-го ребра и ниже) опущения купола диафрагмы при атмосферном давлении. У 63,6% пациентов после первого ряда швов купол приподнимался выше требуемого уровня, в связи с чем понадобилось наложение второго ряда 4–5 Z-образных инвагинирующих швов. После дренирования плевральной полости в 8-м межреберье и расправления легкого 2 торакоцентезные раны послойно ушивали. Медиана длительности ВТС-операций составила 180 мин (120; 270). Послеоперационную боль по шкале VAS пациенты оценивали как умеренную ( $5\pm 1$  балл), т. е. она была менее интенсивной по сравнению с торакотомными вмешательствами ( $p<0,05$ ). В 1-е сутки после операции



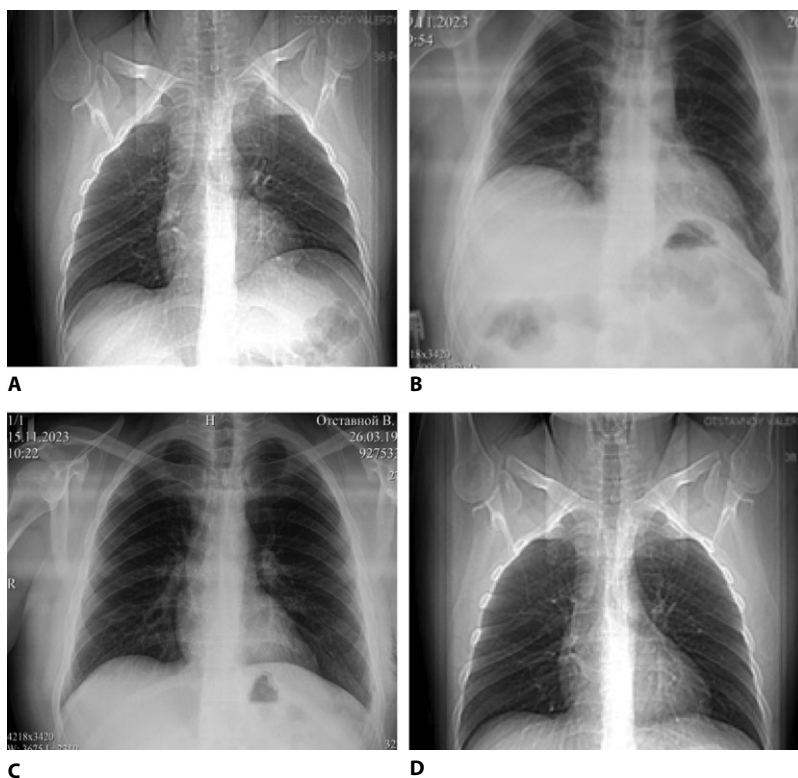
10 пациентов (71,4%) получали наркотические анальгетики (2–4 введения), а 4 – только ненаркотические (28,6%). Дренажи из плевральной полости после рентгенологического контроля удаляли на 2–4-е сутки после операции. На начальном этапе работы большое интраоперационное осложнение отмечено у 1 пациента при классической ВТС-френопликации слева без КаТ, которая технически сложна и сопряжена с риском повреждения абдоминальных органов [7, 16]. При прошивании диафрагмальной складки иглой была повреждена дистопированная селезенка с развитием внутрибрюшного кровотечения, что потребовало выполнения ВЛС и спленэктомии (33,3%). У пациентов, оперированных с КаТ, интраоперационных осложнений не было. Плевральный выпот после удаления на 2–3-и сутки после операции дренажной трубки развился у 7 пациентов (63,6%) и разрешился пункционно, но увеличил длительность лечения, медиана которой составила 14 (10; 29) суток.

Приводим клиническое наблюдение пациента О., 31 год, по профессии машиниста, который считал себя больным в течение полугода, когда у него без видимой причины возникла и стала нарастать одышка при физической нагрузке. Амбулаторно при рентгенографии ОГК была выявлена РД слева. Травму шеи и груди исключает, операций на ОГК не было. При анализе архивных флюорограмм установлено, что год назад РД у него не было. По данным КТ ОГК выявлен компрессионный ателектаз нижней доли левого легкого, а при спирографии – умеренные рестриктивные нарушения (форсированная жизненная емкость легких (ФЖЕЛ) 84%). При поступлении аускультативно слева в нижних отделах дыхание не проводилось, там же выслушивались перистальтические шумы. Пальпаторно живот не вздут, при пальпации мягкий, безболезненный. На ЭКГ: отклонение ЭОС влево, ритм синусовый. Общий анализ крови, биохимический анализ крови, коагулограмма – в пределах нормы. Индекс коморбидности Чарлсона низкий (2 балла). При рентгеноскопии ОГК левый купол диафрагмы неподвижен, располагается на уровне нижнего края 5-го ребра, положительный симптом Алышевского – Винбека (см. рисунок, А). Пациенту поставлен диагноз «идиопатическая приобретенная полная релаксация левого купола диафрагмы» и предложено оперативное лечение, на которое он дал согласие. Под эндотрахеальным наркозом с однолегочной интубацией (риск анестезии по ASA – II) в положении Фоулера из ВТС-доступа слева с наложением 3 торакопортов в условиях КаТ при давлении углекислого газа 12 mm Hg визуализирован релаксированный купол диафрагмы и по описанной выше методике выполнена френопликация Z-образными швами полиамидной нитью с достижением после десуфляции стойкого уплощения купола диафрагмы до уровня кардиодиафрагмального угла. Плевральная полость дренирована в 7-м межреберье, легкое расправлено, и 2 торакоцентезные раны послойно ушиты. Для купирования болевого синдрома после операции пациент получал ненаркотические анальгетики. Послеоперационный период протекал без осложнений. Дренаж удален на 2-е сутки после операции (см. рисунок, В), а на 8-е пациент в удовлетворительном состоянии был выписан на амбулаторное лечение (см. рисунок, С). При обследовании через 8 месяцев после операции жалоб не предъявляет, качеством жизни доволен, работает по специальности, при рентгенографии (-скопии) ОГК левый купол диафрагмы неподвижен, но его контуры четкие и соответствуют уровню правого купола (см. рисунок, D).

В настоящее время выбор доступа и техники выполнения френопластики при симптомной РД в основном зависит от предпочтения клиники и опыта хирурга.

Поскольку все виды френопластик при РД паллиативны и не могут восстановить все ее функции, они направлены в первую очередь на увеличение объема плеврального мешка, реэкспансию легких, нормализацию показателей ФВД, улучшение качества жизни и восстановление трудоспособности. Классические торакотомные вмешательства, которые по-прежнему имеют своих сторонников, позволяют выполнить любые способы френопластики, и хотя в нашей серии их длительность в 1,5 раза была меньше, чем ВТС, но из-за травматичности, выраженной послеоперационной боли, требующей назначения наркотических анальгетиков, продолжительность стационарного лечения была в 1,3 раза больше, чем при ВТС.

Большинство авторов сегодня являются сторонниками малоинвазивной ВТС-хирургии РД, включая робототехническую [3, 4, 12]. С целью укрепления линии френопликационных швов рекомендуется использовать их наложение на тефлоновых прокладках, а также применение различных протезов [3, 6, 14, 16]. Предложена техника ВТС-френопликации 8-образными швами при РД в условиях КаТ с инсуффляцией в полость плевры 1500–2500 мл углекислого газа [7]. Для визуализации релаксированного купола диафрагмы предложен кратковременный КаТ с давлением



**Рентгенография ОГК пациента О. с левосторонней полной релаксацией диафрагмы:**  
А – до операции; В, С, D – соответственно на 1-е сутки, 8-е сутки и через 8 месяцев после операции  
**Radiography of the chest of the patient O. with left-sided complete relaxation of the diaphragm:**  
A – before surgery; B, C, D – respectively, on the 1st, 8th day and in 8 months after surgery



до 10–12 мм рт. ст. с последующим выполнением мини-торакотомии и протезной френопластики [16]. Наш опыт показал возможность безопасного и длительного КаТ с давлением 10–12 мм рт. ст. при выполнении ВТС-френоплекции у 91,7% пациентов. Лишь у 1 пациента с медиастинофиброзом продолжить операцию в условиях КаТ нам не удалось. Большими осложнениями при трансторакальной френопластике, кроме повреждения дистопированных абдоминальных органов, являются пневмония, отек легких, ТЭЛА, инфаркт миокарда, компартмент-синдром, травматизация легкого при пневмоллизе с развитием персистирующего пневмоторакса [3, 5, 7]. Если при ВТС-операциях о послеоперационной летальности не сообщается [3, 13], то при торакотомном доступе она достигает 13,6% [15]. Основным осложнением был плевральный выпот, который, по данным [13], при роботизированных трансторакальных френоплекциях отмечен у 43% пациентов. Сравнительная оценка результатов в условиях КаТ 3-портовой ВТС и 4-портовой дорогостоящей робототехнической френопластики показал отсутствие различий результатов их применения: 97% оперированных пациентов отметили значительное улучшение качества жизни [13].

## ■ ЗАКЛЮЧЕНИЕ

Приобретенная РД относится к сравнительно редкой полиэтиологической патологии диафрагмальной мышцы, которая может приводить к значительному снижению качества жизни пациентов и утрате ими трудоспособности. С учетом неспецифичности симптоматики пациенты с РД могут длительно наблюдаться врачами общей практики, кардиологами, пульмонологами и только после квалифицированной рентгенографии ОГК они направляются на консультацию к торакальному хирургу. При отборе пациентов с РД для оперативного лечения важны оценка риска проведения одноплеговой ИВЛ и планового хирургического лечения с учетом их возраста, профессии, показателей спирографии, индекса коморбинности и физического статуса по ASA. Основными методами верификации РД являются рентгенография и полипозиционная рентгеноскопия ОГК, а также показатели спирометрии. КТ ОГК показана для уточнения этиологии РД и исключения инвазивных легочно-медиастиальных карцином. Персонифицированно на практике применяются как открытый трансторакотомный, так и мини-инвазивный ВТС-доступ, а также дорогостоящие роботизированные технологии. В настоящее время при отсутствии многоцентровых рандомизированных контролируемых исследований ни один из известных способов френопластики не может считаться золотым стандартом. Опыт нашего центра показал, что ВТС-френоплекция с использованием Z-образных швов в условиях дозированного КаТ позволяет повысить безопасность и эффективность малоинвазивного вмешательства у хорошо отобранных и подготовленных к операции пациентов с полной лево- или правосторонней РД.

## ■ ЛИТЕРАТУРА/REFERENCES

1. Grigorchuk A.Yu., Bazarov D.V., Vyzhigina M.A., Kavochkin A.A., Kabakov D.G. Diaphragm relaxation surgery: since B.V. Petrovsky to the present day. *Khirurgiia (Mosk)*. 2018;(7):60–66. doi: 10.17116/hirurgia2018760. (in Russian)
2. Parshin V.D., Khetagurov M.A. Diaphragm relaxation surgery. *Khirurgiia (Mosk)*. 2018;3(2):4–14. doi: 10.17116/hirurgia2018324-14. (in Russian)
3. Topolnitskiy EB, Mikhed RA, Shefer NA, Marchenko ES. Two-port video-assisted thoracoscopic plication of the relaxed diaphragm. *Endoscopic Surg.* 2022;28(6):12–21. doi: 10.17116/endoskop20222806112. (in Russian)

4. Gélinas C, Puntillo KA, Levin P, et al. The Behavior Pain Assessment Tool for critically ill adults: A validation study in 28 countries. *Pain* 2017;158(5):811–821. doi: 10.1097/j.pain.0000000000000834
5. Gritsiuta A.I., Petrov R.V. Diaphragm plication in the era of minimally invasive surgery. *Video-assist. Thorac. Surg.* 2023;8:24. doi: 10.21037/vats-23-49
6. Gilbert A., Wei B. Diaphragmatic plication: current evidence and techniques in the management of the elevated hemidiaphragm. *Video-assist. Thorac. Surg.* 2023;8:16. doi: 10.21037/vats-22-38
7. Kosse N.J., Windisch W., Koryllos A., et al. Development of the Diaphragmatic Paralysis Questionnaire: a simple tool for patient relevant outcome. *Interactive CardioVasc. and Thorac. Surg.* 2021;22:32(2):244–249. doi: 10.1093/icvts/ivaa258
8. Lampridis S. Raising the bar, lowering the diaphragm: a new era in diaphragmatic plication. *J. Thorac. Dis.* 2023;31;15(7):3529–3532. doi: 10.21037/jtd-23-716
9. Marmor H.N., Xiao D., Godfrey C.M., Nesbitt J.C. Short-term outcomes of robotic-assisted transthoracic diaphragmatic plication. *J. Thorac. Dis.* 2023;15(4):1605–1613. doi: 10.21037/jtd-22-442
10. Mouroux J., Venissac N., Leo F., Alifano M., Guillot F. Surgical Treatment of Diaphragmatic Eventration Using Video-Assisted Thoracic Surgery: A Prospective Study. *The Annals of Thorac. Surg.* 2005;79(1):308–12. doi: 10.1016/j.athoracsur.2004.06.050
11. Ozkan S., Yazici U., Aydin E., Karaoglanoglu N. Is surgical plication necessary in diaphragm eventration? *Asian J. Surg.* 2016;39:59–65. doi: 10.1016/j.asjsur.2015.05.003
12. Ricoy J., Rodríguez-Núñez N., Álvarez-Dobaño J.M., Toubes M.E., Riveiro V., Valdés L. Diaphragmatic dysfunction. *Pulmonology.* 2019;25(4):223–235. doi: 10.1016/j.pulmoe.2018.10.008
13. Taberham R. J., Raza A., Alzetani A. VATS Plication of the Diaphragm a Descriptive Observational 10-Year Southampton Experience. *Innovations (Phila).* 2017;12(6):398–405. doi: 10.1097/imi.0000000000000441
14. Kim D., Hwang J.J., Kim K.D. Thoracoscopic diaphragmatic plication using three 5 mm ports. *Interactive Cardiovascular and Thorac. Surg.* 2007;6:280–282. doi: 10.1510/icvts.2006.147587
15. Groth S.S., Andrade R.S. Diaphragm plication for eventration or paralysis: a review of the literature. *Ann Thorac Surg.* 2010;Jun;89(6):S2146–50. doi: 10.1016/j.athoracsur.2010.03.021
16. Nardini M, Jayakumar S., Migliore M., Nosotti M., Paul I., Dunning J. Minimally Invasive Plication of the Diaphragm: A Single-Center Prospective Study. *Innovations (Phila).* 2021;16(4):343–349. doi: 10.1177/15569845211011583
17. Versteegh M.I., Braun J., Voigt P.G. et al. Diaphragm plication in adult patients with diaphragm paralysis leads to long-term improvement of pulmonary function and level of dyspnea. *Eur. J. Cardiothorac. Surg.* 2007;32(3):449–56. doi: 10.1016/j.ejcts.2007.05.031



<https://doi.org/10.34883/PI.2026.15.1.047>



Алексеев С.А.✉, Роговой Н.А., Маркова А.В., Ибрагимова Ж.А., Абдул А.К.  
Белорусский государственный медицинский университет, Минск, Беларусь

## Стадийные изменения маркеров эндотелиальной дисфункции при хронической артериальной недостаточности

**Конфликт интересов:** не заявлен.

**Вклад авторов:** Алексеев С.А. – концепция и дизайн исследования, редактирование, написание отдельных фрагментов статьи, утверждение рукописи статьи для публикации; Роговой Н.А. – концепция и дизайн исследования, оценка результатов, написание фрагментов статьи; Маркова А.В., Ибрагимова Ж.А. – выполнение биохимических и иммуноферментных исследований; Абдул А.К. – статистический анализ данных, выполнение исследований.

**Финансирование.** Работа выполнялась в соответствии с планом научных исследований по заданию 09.23 «Разработать и внедрить метод лечения хронических облитерирующих заболеваний артерий нижних конечностей с использованием мезенхимальных стволовых клеток» подпрограммы «Клеточная терапия и высокотехнологичные методы замещения поврежденных органов и тканей» государственной научно-технической программы «Научно-техническое обеспечение качества и доступности медицинских услуг», 2021–2025 годы. Финансовой поддержки со стороны компаний-производителей авторы не получали.

**Этическое заявление:** данное исследование одобрено на заседании этической комиссии Белорусского государственного медицинского университета (протокол № 9 от 27.12.2023).

Подана: 24.10.2025

Принята: 03.02.2026

Контакты: [commonsurg@bsmu.by](mailto:commonsurg@bsmu.by)

### Резюме

**Введение.** При критической ишемии нижних конечностей (КИНК), являющейся закономерной стадией течения хронической артериальной недостаточности (ХАН), «золотым стандартом» лечения являются реваскуляризирующие вмешательства. Нередким осложнением после проведения данных операций является появление реперфузионного синдрома (РПС), в основе которого находятся повреждение эндотелия, последующий тромбоз микроциркуляторного русла, избыточная адгезия лейкоцитов к эндотелию с быстрым прогрессированием интерстициального отека. Своевременная оценка РПС, основанная на выявлении маркеров эндотелиальной дисфункции, позволяет прогнозировать неблагоприятные события в раннем послеоперационном периоде, а также прогнозировать течение КИНК у пациентов в дооперационном периоде.

**Цель.** Оценить экспрессию основных маркеров эндотелиальной дисфункции при различных стадиях ХАН.

**Материалы и методы.** В когортном проспективном одноцентровом клиническом исследовании у 56 пациентов с различными стадиями ХАН по Фонтейну – Покровскому, лечившихся в отделении сосудистой хирургии УЗ «4-я городская клиническая больница им. Н.Е. Савченко» г. Минска в 2024–2025 гг., определены в плазме периферической крови биохимические и гемостазиологические показатели, а также методом твердофазного иммуноферментного анализа с использованием тест-систем экспрессии фактора роста эндотелия сосудов (VEGF-A), фактора роста фибробластов (FGF-2), E-селектина, фактора, индуцируемого гипоксией (HIF- $\alpha$ ), и оксида азота (NO).

**Результаты.** По мере усиления ишемических изменений в тканях нижних конечностей, наблюдающихся при III–IV стадиях ХАН, установлено достоверное увеличение экспрессии VEGF-A и E-селектина, по сравнению с контролем, – 1,1–1,3 и 1,16–1,18 раза соответственно. Содержание экспрессии HIF-1- $\alpha$  имело достоверное повышение на 21,2% при III стадии ХАН и на 49,2% при IV стадии по сравнению с контрольными значениями ( $p < 0,001$ ). Выработка NO также имела достоверную тенденцию к росту начиная со II стадии, после чего ее экспрессия снижалась на 40,4% по сравнению с предыдущей стадией ( $p < 0,001$ ) и на 27,5% по отношению к контролю.

**Заключение.** Начальные проявления КИНК сопровождаются ростом VEGF-A – важнейшего фактора ангиогенеза, принимающего участие в формировании защитных адаптационно-приспособительных механизмов микрососудистой сети в условиях гипоксии с последующей пролиферацией эндотелиоцитов. По мере прогрессирования ХАН (IV стадия) избыточная экспрессия VEGF начинает оказывать клеточные цитотоксические эффекты, способствует повышению проницаемости клеточных мембран и нарастанию тканевого отека. Содержание E-селектина и HIF-1- $\alpha$  существенно возрастает при IV стадии ХАН, после чего запускается выработка провоспалительных медиаторов, усугубляющих повреждение эндотелия и блокаду микроциркуляторного русла. Изучение механизмов выработки факторов эндотелиальной дисфункции при различных стадиях ХАН позволяет своевременно прогнозировать наступление необратимых изменений в тканях, а также открывает перспективы для разработки новых таргетных методов лечения ишемических состояний в кардио-васкулярной хирургии.

**Ключевые слова:** экспрессия, эндотелиальные факторы дисфункции, критическая ишемия, нижние конечности, хроническая артериальная недостаточность, иммуноферментный анализ

---



Alekseev S.✉, Rogovoy N., Markova A., Ibragimova Zh., Abdul A.  
Belarusian State Medical University, Minsk, Belarus

## Stage Changes in Markers of Endothelial Dysfunction in Chronic Arterial Insufficiency

**Conflict of interest:** nothing to declare.

**Authors' contribution:** Alekseev S. – study concept and design, editing, writing certain sections of the article, approval of the manuscript for publication; Rogovoy N. – study concept and design, results evaluation, writing certain sections of the article; Markova A., Ibragimova Zh. – biochemical tests and enzyme immunoassay; Abdul A. – statistical data analysis, investigations.

**Funding.** The work was carried out in accordance with the research plan for the task No. 09.23 "To elaborate and implement a method for treating chronic obliterating diseases of the arteries of the lower extremities using mesenchymal stem cells" of the subprogram "Cellular therapy and high-tech methods for replacing damaged organs and tissues" of the state scientific and technical program "Scientific and technical support for the quality and availability of medical services", 2021–2025. The authors did not receive financial support from manufacturing companies.

**Ethics statement:** this study was approved by the Ethics Committee of the Belarusian State Medical University (Protocol No. 9 dated December 27, 2023).

Submitted: 24.10.2025

Accepted: 03.02.2026

Contacts: commonsurg@bsmu.by

### Abstract

**Introduction.** For critical lower limb ischemia (CLLI), as a natural stage of chronic arterial failure (CAF), revascularization procedures are the "gold standard" of treatment. A common complication following these procedures is reperfusion syndrome (RPS), which is caused by endothelial damage, subsequent microvascular thrombosis, and excessive white blood cells adhesion to the exothelium with rapid progression of interstitial edema. Timely assessment of RPS, based on the identification of endothelial dysfunction markers, allows predicting adverse events in the early postoperative period and CLLI prognosis in patients preoperatively.

**Purpose.** To evaluate the expression of the main markers of endothelial dysfunction at different stages of chronic angioedema.

**Materials and methods.** In a cohort prospective single-center clinical study of 56 patients with various stages of chronic angioedema according to Fontaine-Pokrovsky, treated in the vascular surgery department of the 4th city clinical hospital named after N.E. Savchenko, Minsk, in 2024–2025, biochemical and hemocoagulation parameters were determined in peripheral blood plasma, as well as by the method of solid-phase enzyme immunoassay using test systems the expression of vascular endothelial growth factor (VEGF-A), fibroblast growth factor (FGF-2), E-selectin, hypoxia-inducible factor (HIF- $\alpha$ ) and nitric oxide (NO).

**Results.** As ischemic changes in the lower limb tissues intensified at stages III–IV of CAF, a significant increase in the expression of VEGF-A and E-selectin was observed compared to the control by 1.1–1.3 and 1.16–1.18 times, respectively. The expression level of HIF-1- $\alpha$  significantly increased by 21.2% at stage III of CAF and by 49.2% at stage IV compared to the control values ( $p < 0.001$ ). NO production also showed a significant upward trend starting from stage II, after which its expression decreased by 40.4% compared to the previous stage ( $p < 0.001$ ) and by 27.5% compared to the control.

**Conclusion.** The initial manifestations of CLLI are accompanied by an increase in VEGF-A, a key angiogenesis factor involved in the formation of protective adaptive mechanisms

of the microvascular network in hypoxic conditions, followed by endothelial cell proliferation. As CAF progresses (stage IV), excessive VEGF expression begins to exert cellular cytotoxic effects, contributing to increased membrane permeability and tissue edema. E-selectin and HIF-1- $\alpha$  levels increase significantly in stage IV CAF, triggering the production of proinflammatory mediators that exacerbate endothelial damage and microcirculatory blockage. Exploring mechanisms of endothelial dysfunction factors production at different stages of CAF allows timely predicting the onset of irreversible tissue changes, and opens up prospects for new targeted treatments for ischemic conditions in cardiovascular surgery.

**Keywords:** expression, endothelial dysfunction factors, critical ischemia, lower limbs, chronic arterial insufficiency, enzyme immunoassay

---

## ■ ВВЕДЕНИЕ

Заболеваниями периферических артерий (ЗПА) с преимущественным поражением артерий нижних конечностей страдают ежегодно до 200 млн человек во всем мире [1]. В последние 10 лет отмечается отчетливая тенденция к увеличению лиц с данной патологией на 23,5% [2]. У 20% пациентов, имеющих только начальные признаки хронической артериальной недостаточности (ХАН) – симптом перемежающейся хромоты, заболевание в течение последующих 5 лет сопровождается появлением критической ишемии нижних конечностей (КИНК) [3–5]. С момента установления данного диагноза уже в течение последующих 6 месяцев частота ампутации нижних конечностей может достигать 10–40% [6]. Основным методом лечения КИНК является прямая реваскуляризация сосудистого русла [7]. Научно обоснованный подход к оптимальному варианту ее выполнения в случаях поражений инфраингвинальной области принят в 2019 г. международными сообществами сосудистых хирургов (ESVS, SVS, WFVS), что было систематизировано в шкале GLASS (Global Limb Anatomic Staging System) [8]. Данная система позволяет на основании результатов МСКТ-ангиографии либо прямой артериографии определить оптимальный вариант реваскуляризации, а также предположить возможность проходимости артерий через 1 год после операции [9]. У 25–35% пациентов с КИНК прямая васкуляризация невозможна ввиду отсутствия проходимости дистального артериального русла, отсутствия аутовенозного графта, технических возможностей, прогрессирующего обширного некроза мягких тканей либо присоединения инфекционного процесса [10]. В таких случаях, а также после выполнения реконструктивно-восстановительных операций в уже ишемизированных тканях нижних конечностей развивается реперфузионный синдром (РПС) [11]. В его основе лежит мультифакторный процесс дисфункции эндотелия в первично ишемизированных тканях вследствие восстановления артериального кровотока из-за частичного тромбоза венозного сегмента микроциркуляции, что проявляется нарушением энергетического и ионного обмена, активацией апоптоза, гиперпродукцией активных форм кислорода, повышением проницаемости клеточных мембран [12]. Потеря эндотелиальной целостности в свою очередь приводит к адгезии лейкоцитов и других клеток к эндотелиальной выстилке сосудов, прогрессированию интерстициального отека тканей и повреждению мышц [13]. В связи с этим



оценка эндотелиальной дисфункции является одним из достоверных маркеров развития неблагоприятных событий в раннем послеоперационном периоде как после проведения реваскуляризирующего вмешательства, так и при появлении КИНК [14]. Также экспрессию данных маркеров необходимо учитывать с целью оценки эффективности проводимого лечения и прогнозирования его отдаленных результатов [15].

Вместе с тем в имеющихся единичных публикациях содержатся зачастую довольно противоречивые сведения об уровнях содержания основных маркеров эндотелиальной дисфункции при различных стадиях ХАН [16, 17].

## ■ ЦЕЛЬ ИССЛЕДОВАНИЯ

Оценить экспрессию основных маркеров эндотелиальной дисфункции при различных стадиях ХАН.

## ■ МАТЕРИАЛЫ И МЕТОДЫ

Проведен анализ содержания основных маркеров эндотелиальной дисфункции у 56 пациентов с различными стадиями ХАН, поступивших в отделение сосудистой хирургии УЗ «4-я городская клиническая больница им. Н.Е. Савченко» г. Минска в 2024–2025 гг. В зависимости от стадий ХАН (в т. ч. и при наличии КИНК) по классификации Фонтейна – Покровского пациенты были распределены на 3 группы: в I группу вошли пациенты (n=16) со второй стадией ХАН, во II (n=18) – с третьей стадией, в III (n=12) – с четвертой стадией. Контрольную группу составили 10 пациентов со II стадией ХАН без КИНК.

Критерии включения представлены в табл. 1.

Определение концентрации маркеров эндотелиальной дисфункции выполнялось путем исследования плазмы периферической венозной крови. Производился забор периферической венозной крови в день поступления пациентов до начала

**Таблица 1**  
**Критерии включения/невключения и исключения пациентов из исследования**  
**Table 1**  
**Criteria for inclusion/non-inclusion and exclusion of patients in/from the study**

<b>Критерии включения</b>	
Возраст ХАН	Старше 40 лет. III–IV стадии по Фонтейну – Покровскому, протекающие с КИНК
Временный промежуток	От госпитализации до выполнения артериальной реконструкции
Сопутствующая патология	Отсутствие на момент выполнения исследования вирусной инфекции, врожденных заболеваний системы гемостаза, злокачественных новообразований
<b>Критерии невключения</b>	
Возраст ХАН	Менее 40 лет, старше 75 лет. I стадия (без клинических проявлений заболевания)
Сопутствующая патология и прием антикоагулянтов	Предрасполагающая склонность к кровотечениям, наличие в анамнезе заболеваний крови или злокачественных новообразований
<b>Критерии исключения</b>	
Острый инфаркт миокарда, острое нарушение мозгового кровообращения, тромбоэмболия легочной артерии	

назначения консервативной терапии и/или до выполнения хирургического вмешательства. Применяемым консервантом явилась этилендиаминтетрауксусная кислота 3% в объеме 200 мкг/л на 10 мл биологического материала (венозной крови). Пробирки с биоматериалом доставлялись в лабораторию биохимических методов исследования учреждения образования «Белорусский государственный медицинский университет». Кровь центрифугировали и подвергали криоконсервации до  $-800^{\circ}\text{C}$ . Концентрации VEGF-A, E-selectin, FGF-2 (Cloud-Clone Corp., США), HIF1-A (FineTest, КНР), OA (BT Lab, КНР) определяли в плазме периферической крови методом твердофазного иммуноферментного анализа с использованием тест-систем в соответствии с протоколами производителя. Результаты регистрировались спектрофотометрически с использованием микропланшетного фотометра Multiskan SkyHigh (Thermo Scientific, Финляндия). Исследование показателей общего и биохимического анализа крови, системы гемостаза выполнено в клинической лаборатории УЗ «4-я ГКБ им. Н.Е. Савченко» согласно стандартным методам.

Статистическая обработка данных проводилась с применением программы Microsoft Excel и программного пакета Statistica 10.0 StatSoft, Inc. Статистические данные представлены в виде медианы (Me) и интерквартильного размаха – 25-й и 75-й процентиля [Q1; Q3],  $M \pm SD$ . Достоверными считали различия при значении  $p < 0,05$  ( $p$  – достигнутый уровень значимости).

## ■ РЕЗУЛЬТАТЫ

Все пациенты были разделены на 3 группы. Основные характеристики групп приведены в табл. 2.

При анализе полученных результатов социально-демографические показатели во всех сравниваемых группах пациентов не имели достоверных различий между собой по возрасту, полу, наличию сопутствующей патологии (за исключением наличия в анамнезе острого нарушения мозгового кровообращения (ОНМК) ( $p=0,078$ )) и индексу коморбидности ( $p > 0,05$ ).

С учетом международной классификации TASC II (2007) типы поражений инфраингвинальной области в исследуемых группах были представлены следующим образом. По сравнению с контрольной группой, где в 80% случаев отмечен тип А, в 20% – В, в I группе число пациентов с типом А уменьшилось на 17,6% при одновременном росте удельного числа пациентов с типом В (+31,5) и появлением в 6,25% случаев типа С. Во II исследуемой группе по сравнению с контролем наблюдалось снижение на 46,7% поражений типа А с одновременным появлением типов С (+55,5) и Д (11,1%). В III исследуемой группе по отношению как к контролю, так и I группе отмечено снижение числа пациентов с типом А (в 4,8 раза ( $p < 0,001$ )) при одновременном появлении наиболее тяжелых типов поражений – С (+16,7%) и Д (+66,7%), составивших в совокупности более 83% поражений инфраингвинальной области.

С учетом классификации GLASS, основанной на двух клинических предпосылках: пути выбора сосудистой реконструкции и прогнозировании проходимости путей будущей реваскуляризации, через 12 месяцев у пациентов контрольной группы в 90% случаев отмечена I стадия и в 10% – II.

В I группе по сравнению с контролем отмечено недостоверное снижение числа пациентов с I и II стадиями по шкале GLASS на 2,5%, в то время как для II группы снижение пациентов с I стадией отмечено в 73,3% случаев при одновременном росте



**Таблица 2**  
**Основные характеристики групп исследования**  
**Table 2**  
**Main characteristics of the research groups**

Показатель	Группы пациентов				P
	I, n=16	II, n=18	III, n=12	Контроль-ная, n=10	
Возраст, годы, M±S	68±7,8	67±6,9	69±8,1	67±7,2	0,258
Мужчины, n (%)	11 (68,7)	14 (77,7)	10 (83,3)	8 (80)	0,342
Женщины, n (%)	5 (32,3)	4 (22,3)	2 (16,7)	2 (20)	0,342
Курение более 10 лет, n (%)	12 (75)	15 (83,3)	10 (83,3)	7 (70)	1; 2-к 0,078
Ожирение, n (%)	6 (37,5)	7 (38,9)	4 (33,3)	4 (40)	0,639
ИБС, n (%)	13 (81,2)	15 (83,3)	10 (83,3)	8 (80)	0,823
ХСН, n (%)	4 (25)	4 (22,2)	3 (25)	2 (20)	0,601
ОНМК, n (%)	2 (12,5)	3 (16,6)	3 (25)	1 (10)	2; 3-к 0,078
Индекс коморбидности Charlson, M±S	3,4±1,2	3,4±0,9	3,6±0,8	3±1,2	0,559
<b>Классификация по NASC II (А; В; С; Д) для инфраингвинального сегмента (n=%)</b>					
Тип группы (n=%)	A 10 (62,5) B 5 (31,5) C 1 (6,25)	C 10 (55,5) D 2 (11,1) A 6 (33,3)	Д 8 (66,7) C 2 (16,7) A 2 (16,7)	A 8 (80) B 2 (20)	
<b>Классификация GLASS для инфраингвинального сегмента</b>					
Стадия поражения (I; II; III) (n=%)	I 14 (87,5) II 2 (12,5)	I 3 (16,7) II 11 (61,1) III 4 (22,2)	III 9 (75) II 3 (25)	I 9 (90) II 1 (10)	PII- III-к=0,003
<b>Показатели биохимического анализа крови, Me (25%; 75%)</b>					
Холестерин, ммоль/л	5,7 [1,71; 6,12]	5,9 [4,6; 6,8]	6,2 [4,8; 7,7]	5,8 [4,9; 6,7]	0,197
ЛПНП, ммоль/л	2,8 [2,12; 3,5]	2,94 [2,29; 3,7]	3,1 [2,6; 4,2]	2,8 [2,3; 3,35]	0,281
Коэффициент атерогенности, усл. ед.	2,74 [2,1; 3,8]	2,78 [2,3; 3,68]	2,8 [2,27; 3,9]	2,71 [2,2; 3,4]	0,153
Мочевина, ммоль/л	5,17 [3,84; 6,8]	7,2 [5,21; 8,8]	8,9 [6,3; 12,3]	6,12 [4,87; 8,8]	III – к<0,001
Креатининфосфокиназа, Е/л	132,7 [90,2; 183,1]	158,6 [89,2; 207,5]	224 [149; 310,1]	120,46 [70,45; 189,1]	II-III – к<0,001
Глюкоза, ммоль/л	5,2 [4,3; 6]	5,9 [4,1; 7,7]	6 [4,5; 8,2]	5,4 [4,1; 6,2]	0,091
<b>Показатели системы гемостаза, Me (25%; 75%)</b>					
АЧТВ, сек.	36,5 [32,1; 41,7]	38,4 [35,7; 51,2]	44,7 [38,2; 50,1]	32,7 [28,9; 35,7]	III – к<0,001
ПТВ, сек.	13,3 [12,1; 14,7]	15,8 [13,8; 16,2]	18,7 [13,6; 20,8]	13,1 [12,4; 14,2]	II-III – к<0,001
Фибриноген, г/л	4,71 [4,19; 5,37]	4,9 [4,4; 5,27]	5,3 [4,2; 6,6]	4,6 [3,7; 5,7]	0,957
Д-димер, нг/мл	291,2 [220,5; 502,3]	668 [489,1; 958,2]	1507 [1015,1; 2108,3]	271,5 [210,25; 187,5]	II-III – к<0,001

более чем в 6 раз пациентов со II стадией, в 22,2% – с III стадией GLASS. У пациентов с III стадией ХАН преобладала III стадия GLASS, которая не встречалась у пациентов в контрольной группе и I группе пациентов с ХАН.

При исследовании показателей биохимического комплекса среди сравниваемых значений у пациентов всех групп содержание холестерина, ЛПНП, коэффициента атерогенности, глюкозы достоверно не отличалось ( $p>0,05$ ), за исключением двух показателей. Так, по сравнению с контрольной группой отмечен рост содержания креатининфосфокиназы у пациентов II и III групп – в 1,4 и 1,86 раза соответственно ( $p<0,001$ ) и мочевины у пациентов III группы – в 1,43 раза превысивший данный показатель в контрольной группе ( $p<0,001$ ) и в 1,23 раза – во II группе пациентов с ХАН ( $p<0,05$ ).

Со стороны показателей системы гемостаза, по сравнению с контрольными значениями, у пациентов III группы отмечено достоверное возрастание уровней АЧТВ и ПТВ – в 1,37 и 1,42 раза соответственно ( $p<0,001$ ). В III группе установлен более существенный рост уровня содержания Д-димера по сравнению с контролем и пациентами I группы – в 5,5 и 5,18 раза соответственно ( $p<0,001$ ). Также отмечены достоверные различия установленного показателя по сравнению со значениями II группы – 2,25 раза ( $p<0,001$ ).

Содержание показателей эндотелиальной дисфункции у пациентов различных групп приведено в табл. 3.

Согласно полученным данным отмечено достоверное возрастание VEGF-A при развитии критической ишемии (группы II–III) в 1,1 и 1,3 раза по отношению к контролю ( $p<0,001$ ).

Содержание фактора роста фибробластов (FGF-2) имело тенденцию к росту при начальном развитии критической ишемии конечностей (III стадия ХАН), протекающей с появлением болевого синдрома в покое – на 8,2% по отношению к предыдущей

**Таблица 3**  
**Основные характеристики эндотелиальной дисфункции групп сравнения (Me (25%; 75%))**  
**Table 3**  
**Main characteristics endothelial dysfunction of the research groups (Me (25%; 75%))**

Показатель, ед. изм.	Группы пациентов				P
	I	II	III	Контроль	
Фактор роста эндотелия сосудов (VEGF-A), ПГ/мл	6,23 [4,54;7,07]	7,34 [5,5; 8,6]	8,56 [5,64; 14,66]	6,65 [5,23; 9,48]	PI – $\kappa>0,05$ PIII – $\kappa<0,001$
Фактор роста фибробластов (FGF-2), ПГ/мл	814,60 [740,83; 904,08]	886,6 [741,2; 919,4]	671,3 [490,2; 693,42]	829,60 [695,37; 917,30]	PI – $\kappa>0,05$ PIII – $\kappa<0,001$ PII–III – $\kappa<0,001$
Е-селектин, ПГ/мл	539,25 [489,98; 638,13]	591,6 [493,6; 672,3]	601,2 [563,3; 689,6]	509,55 [484,2; 548,38]	PII–III – $\kappa<0,001$
Фактор, индуцируемый гипоксией, 1- $\alpha$ (HIF-1- $\alpha$ ), ПГ/мл	0,28 [0,13; 0,35]	0,33 [0,18; 0,40]	0,51 [0,32; 0,69]	0,26 [0,15; 0,40]	PI – $\kappa>0,05$ PIII – $\kappa<0,001$
Оксид азота (NO), ммоль/л	59,67 [50,69; 74,36]	71,18 [59,45; 83,78]	42,39 [34,1; 69,3]	58,49 [48,61; 74,83]	PI – $\kappa>0,05$ PII – $\kappa<0,001$ PII–III – $\kappa<0,001$



стадии процесса. У пациентов с IV стадией ХАН (III группа) отмечено существенное снижение данного показателя как к значениям II группы (на 24,3%), так и к контрольным значениям.

Прогрессирование ишемических изменений тканей нижних конечностей сопровождалось увеличением Е-селектина по сравнению с контролем для пациентов II и III групп – на 13,9% и 15,2% соответственно ( $p < 0,001$ ).

Фактор, индуцируемый гипоксией (HIF-1- $\alpha$ ), имел тенденцию к росту, по сравнению с показателями контрольной группы, – на 21,2% и 49,02% для пациентов II и III группы соответственно ( $p < 0,001$ ).

Содержание оксида азота имело тенденцию к резкому возрастанию на 17,9% у пациентов II группы (III стадия ХАН) по сравнению с контрольными значениями. В то же время при IV стадии ХАН (III группа) отмечено уменьшение экспрессии показателя на 40,4% по сравнению с начальной стадией критической ишемии ( $p < 0,001$ ) и на 27,5% по сравнению с контрольными значениями.

## ■ ОБСУЖДЕНИЕ

Содержание фактора роста эндотелия сосудов (VEGF-A), являющегося главным стимулятором ангиогенеза, участвующего в естественных условиях в регенерации сосудистой сети, балансе между потребностями тканей в кислороде и возможностями локального кровоснабжения, а также активации пролиферации эндотелиальных клеток и формировании новых капилляров, резко возрастает в случае появления гипоксии тканей. При начальной стадии критической ишемии (III стадия ХАН) наблюдающееся повышение оказывает компенсаторную функцию и частично способствует восстановлению микроциркуляции тканей. При IV стадии ХАН, протекающей с чрезмерной активацией VEGF-A, наблюдается излишняя проницаемость сосудов для белков плазмы, что характеризуется плотным «деревянистым» отеком тканей нижних конечностей на фоне синтеза каскадных реакций патологического ангиогенеза.

Содержание Е-селектина – молекулы клеточной адгезии, обеспечивающей взаимодействие эндотелиальных клеток с лейкоцитами, мигрирующими в очаг воспаления, имеет тенденцию к росту при нарастании степени ишемии. В результате усиленной экспрессии Е-селектина, сопровождающейся протяженной инфильтрацией сосудистой стенки артерий нейтрофилами и моноцитами, происходит избыточный синтез провоспалительных медиаторов, усугубляющих имеющееся повреждение эндотелиальной выстилки сосудов и способствующих прогрессированию микроциркуляторного тромбообразования.

Фактор, индуцируемый гипоксией (HIF), относится к ключевым, регенерирующим адаптацию клеток к дефициту кислорода. В условиях появления КИНК происходит появление стабильно устойчивой его формы – HIF-1- $\alpha$ , активирующей в свою очередь последующую каскадную экспрессию VEGF, ферментов гликолиза, эритропоэтина, факторов активации тромбоцитов и др.

Экспрессия представленных факторов в совокупности способствует адапционным механизмам тканей с их метаболической перестройкой к ишемии.

В случае нарастания КИНК (III–IV стадия ХАН) наблюдается гиперактивация HIF, приводящая к нарастанию местных провоспалительных механизмов, ремоделированию эндотелия с блоком микроциркуляторного кровообращения.

## ■ ВЫВОДЫ

1. Для определения варианта сосудистой реваскуляризации при поражениях инфраингвинального сегмента, протекающих с явлениями критической ишемии, необходимо руководствоваться в том числе и положениями общепринятой шкалы GLASS.
  2. Нарастание критической ишемии нижних конечностей приводит к росту экспрессии VEGF-A, E-селектина, стабильной формы HIF-1- $\alpha$ , значения которых значительно превышают показатели для пациентов без КИНК.
  3. Экспрессия оксида азота (NO) на начальных стадиях КИНК имеет отчетливую тенденцию к росту, в то время как при IV стадии ХАН наблюдается снижение выработки, что усиливает имеющуюся вазоконстрикцию, тромбообразование и воспаление в тканях.
  4. Изучение механизмов эндотелиальной дисфункции, обусловленной взаимодействием представленных клеточных продуцентов, открывает перспективы для разработки таргетных методов профилактики и терапии ишемических состояний в кардиоваскулярной хирургии.
- 

## ■ ЛИТЕРАТУРА/REFERENCES

1. GBD 2016. Disease and Injury Incidence and Prevalence Collaborators. Global, regional, and national incidence, prevalence and years lived, with disability for 328 diseases and for 195 countries, 1990–2016: a systematic analysis for the Global Burden of Disease Study 2016. *Lancet*, 2017;390(10100):1211–1259.
2. Fowkes FG, Rudan D, Rudan I, et al. Comparison of global estimates of prevalence and risk factors for peripheral artery disease in 2000 and 2010: a systematic review and analysis. *Lancet*, 2013;9901(382):1329–1340. doi: 10.1016/S0140-6736(13)61249-0
3. Hirsch AT, Haskal ZJ, Hertzner NR, et al. ACC/AHA 2005 Practice Guidelines for the management of patients with peripheral arterial disease (lower extremity, renal, mesenteric, and abdominal aortic). *Circulation*, 2016;11(113):463–474. doi: 10.1161/CIRCULATIONAHA.106.174526
4. Aboyans V, Ricco JB, Bartelink MEL, et al. Supervised exercise, stent revascularization, or medical therapy for Claudication with the European Society for Vascular Surgery (ESVS). *Eur. Heart J.*, 2018;39(9):763–816. doi: 10.1093/eurheartj/ehx 095
5. Sigvant B, Lundin F, Wahlberg E. The risk of disease progression in peripheral arterial disease is higher than expected: a metaanalysis of mortality and disease progression in peripheral arterial disease. *Eur. J. Vasc Endovasc Surg.*, 2016;51(3):395–403. doi: 10.1016/j.ejvs.2015.10.022
6. Enge I, Edenberg J, Stuland T. Treatment with percutaneous transluminal angioplasty of the popliteal and crural arteries. *Tidsskr Nor Laegeforen*, 2004;124(2):173–175.
7. *National guidelines for the management of patients with lower extremity arterial diseases*. Moscow. 2013; 74 p. (in Russian).
8. Conte MS, Bradbury AW, Kolh P, et al. Global Vascular Guidelines on the Management of Chronic Limb-Threatening Ischemia. *J Vasc Surg.*, 2019;69(65):3–125. doi: 10.1016/j.jvevs.2019.02.016
9. Ferraresi R, Ucci A, Casini A, et al. GLASS (Global Limb Anatomic Staging System) a critical appraisal. *J Cardiovasc Surg (Torino)*, 2020. doi: 10.23736/S0021-9509.20.11696-3
10. Tarantul V, Gavrilenko A. Gene Therapy for Critical Limb Ischemia: Per Aspera ad Astra. *Current gene therapy*, 2022;22(3):214–227. doi: 10.2174/1566523221666210712185742
11. Ernst CB, Stanley JC. Current therapy in vascular surgery. St. Louis, Missouri: Mosby – Year Book, 1995; 1040.
12. Kuznetsov MR, Koshkin VM, Kotov KV. Modern aspects of diagnosis, prevention and treatment of the reperfusion syndrome. *Angiology and vascular surgery*, 2006;12(1):133–143. (in Russian).
13. Baines CP. How and when do myocytes die during ischemia and reperfusion: the late phase. *J Cardiovasc Pharmacol Ther*, 2011;16(3–4):239–243. doi: 10.1177/1074248411407769
14. Abrahimi P, Liu R, Pober JS. Blood Vessels in Allotransplantation. *Am J Transplant*, 2015; 15: 1748–54. doi: 10.1111/ajt.13242
15. Kalinin RE, Pshennikov AS, Suchkov IA, et al. Oxidative carbonylation of proteins in experimental hind-limb ischaemia-reperfusion injury. *Angiology and vascular surgery*, 2017;23(3):37. (in Russian).
16. Yoshida M, Horimoto H, Mieno S, Nomura Y, et al. Intra-arterial bone marrow cell transplantation induces angiogenesis in rat hindlimb ischemia. *J European surgical research*, 2003;35(2):86–91.
17. Rosova I, Dao M, Capoccia B, Link D, Nolte JA. Hypoxic preconditioning results in increased survival and improved therapeutic potential of human mesenchymal stem cells. *J Stem cells*, 2008;26(8):2173–2182.



<https://doi.org/10.34883/PI.2026.15.1.048>



Мараховский К.Ю.<sup>1</sup>, Николаева Е.В.<sup>1</sup>✉, Аверин В.И.<sup>2</sup>

<sup>1</sup> Республиканский научно-практический центр детской хирургии, Минск, Беларусь

<sup>2</sup> Белорусский государственный медицинский университет, Минск, Беларусь

## Диагностические, оперативные возможности и перспективы эзофагогастродуоденоскопии у новорожденных детей

**Конфликт интересов:** не заявлен.

**Вклад авторов:** Мараховский К.Ю. – выполнение исследований, сбор материала, разработка концепции и дизайна исследования, статистическая обработка данных, анализ полученных результатов, подготовка текста; Николаева Е.В. – анализ полученных результатов, подготовка текста, структурирование рукописи, редактирование текста для опубликования; Аверин В.И. – разработка концепции и дизайна исследования, анализ полученных данных, редактирование текста для опубликования, окончательное одобрение варианта рукописи для опубликования.

**Финансирование:** исследование не имело спонсорской поддержки.

Подана: 06.12.2025

Принята: 09.03.2026

Контакты: nikolaeva@dhc.by

### Резюме

**Цель.** Проведение анализа результатов выполнения эзофагогастродуоденоскопии у новорожденных детей, выполненной в РНПЦ детской хирургии за период с 2017 по 2022 г. Представление диагностических и хирургических возможностей эзофагогастродуоденоскопии у новорожденных детей, обсуждение перспектив использования.

**Материалы и методы.** Проведен ретроспективный анализ результатов 122 эзофагогастродуоденоскопий, выполненных у 116 новорожденных детей в условиях РНПЦ детской хирургии за период с 2017 по 2022 г. Проведена статистическая обработка полученных результатов. Выполнены определение диагностической ценности эзофагогастродуоденоскопии при врожденной высокой кишечной непроходимости и оценка результатов воспроизводимости метода «оптической биопсии» в отношении признака флотации ворсинок для диагностики атрофии слизистой двенадцатиперстной кишки у новорожденных детей.

**Результаты.** Анализ клинических ситуаций, потребовавших выполнения эзофагогастродуоденоскопии у детей, показал, что 98,2% пациентов относятся к следующим клиническим группам: дети, оперированные по поводу атрезии пищевода (37,9%); новорожденные, у которых присутствовали клинические и рентгенологические признаки врожденной высокой кишечной непроходимости (47,4%); дети, которым ЭГДС проводилась как сопровождающая бронхоскопию в случае подозрения на наличие или реканализацию врожденного трахеопищеводного свища (6,0%); дети с подозрением на врожденную энтеропатию или энтеропатию раннего начала (6,9%). Определена предоперационная диагностическая ценность эзофагогастродуоденоскопии при врожденной высокой кишечной непроходимости в плане определения ее анатомической причины (площадь под ROC-кривой (AUC) – 0,985 при  $p < 0,0001$ ; индекс Youden = 0,9706), проведена оценка результатов воспроизводимости метода «оптической биопсии» в отношении признака флотации ворсинок для диагностики

атрофии слизистой ДПК у новорожденных детей, общий индекс воспроизводимости  $k=0,91$  (0,89–0,96), диагностическая ценность: чувствительность 100%, специфичность 93,3%, AUC: 0,967 (95% ДИ: 0,820–0,999).

**Заключение.** Клинические ситуации, требующие проведения ЭГДС у новорожденных детей, в большинстве случаев связаны с врожденными пороками развития полых органов ЖКТ и врожденными заболеваниями, требующими хирургического лечения. Клиническая необходимость оценки анастомоза и при необходимости его баллонной дилатации у пациентов после прямой пластики по поводу атрезии пищевода возникает начиная с 20-го дня жизни ребенка, т. е. примерно с 15-го дня после операции, и, вероятно, является ранним стенозированием анастомоза. ЭГДС может использоваться как диагностический инструмент в дифференцировке анатомических причин врожденной высокой кишечной непроходимости (с чувствительностью 100% и специфичностью 97,06%) относительно результата, полученного при выполнении оперативного лечения. Эндоскопия в водной среде с использованием узко-волнового света может быть использована для определения наличия или отсутствия патологии слизистой двенадцатиперстной кишки у новорожденных по флотации ворсинок.

**Ключевые слова:** эзофагогастродуоденоскопия у новорожденных детей, атрезия пищевода, врожденная высокая кишечная непроходимость, эндоскопия в водной среде, атрофия слизистой двенадцатиперстной кишки, флотация ворсинок слизистой двенадцатиперстной кишки

---

Marakhouski K.<sup>1</sup>, Nikalayeva K.<sup>1</sup>✉, Averin V.<sup>2</sup>

<sup>1</sup> Republican Scientific and Practical Center for Pediatric Surgery, Minsk, Belarus

<sup>2</sup> Belarusian State Medical University, Minsk, Belarus

## Diagnostic and Surgical Options and Prospects of Esophagogastroduodenoscopy in Neonates

**Authors' contribution:** nothing to declare.

**Author contributions:** Marakhouski K. – research, data collection, study concept and design, statistical data processing, results analysis, and text writing; Nikalayeva K. – results analysis, text preparation, manuscript structuring, and text editing; Averin V. – study concept and design, data analysis, text editing, and final approval of the manuscript for publication.

**Funding:** the study received no sponsorship.

Submitted: 06.12.2025

Accepted: 09.03.2026

Contacts: nikolaeva@dhc.by

### Abstract

---

**Purpose.** To analyze results of esophagogastroduodenoscopies (EGD) performed in neonates at the Republican Scientific and Practical Center for Pediatric Surgery (RSPC PS) between 2017 and 2022. To present diagnostic and surgical options of EGD in neonates and to discuss prospects for its application.

**Materials and methods.** A retrospective analysis of 122 EGDs performed in 116 neonates at the RSPC PS from 2017 to 2022 was performed. The data obtained were processed



statistically. The diagnostic value of EGD in congenital high intestinal obstruction (CHIO) was determined, and the reproducibility of the "optical biopsy" method with regard to the sign of villous flotation for diagnosing duodenal mucosal atrophy in neonates was evaluated.

**Results.** The analysis of clinical cases requiring EGD in children revealed that 98.2% of patients belonged to the following clinical groups: children operated on for esophageal atresia (37.9%); neonates presenting with clinical and radiological signs of CHIO (47.4%); children undergoing EGD as an adjunct to bronchoscopy in cases of suspected presence or recanalization of a congenital tracheoesophageal fistula (6.0%); and children with suspected congenital or early-onset enteropathy (6.9%). The preoperative diagnostic value of EGD for determining the anatomical cause of CHIO was assessed, demonstrating an area under the ROC curve (AUC) of 0.985 ( $p < 0.0001$ ) and a Youden's index of 0.9706. The reproducibility of the "optical biopsy" method using the villous flotation sign for diagnosing duodenal mucosal atrophy in neonates was evaluated, showing an overall interobserver agreement  $\kappa = 0.91$  (95% CI: 0.89–0.96). The diagnostic performance of this sign was as follows: sensitivity of 100%, specificity of 93.3%, and AUC of 0.967 (95% CI: 0.820–0.999).

**Conclusion.** Clinical situations necessitating EGD in neonates are predominantly associated with congenital malformations of hollow gastrointestinal organs and congenital diseases requiring surgical treatment. The clinical need to assess the anastomosis and perform balloon dilation if required in patients after primary repair of esophageal atresia typically arises from the 20<sup>th</sup> day of life (approximately the 15<sup>th</sup> postoperative day), likely indicating early anastomotic stenosis. EGD can serve as a diagnostic tool for differentiating anatomical causes of CHIO (with sensitivity of 100% and specificity of 97.06%) compared to intraoperative findings. Water-immersion endoscopy with narrow-band imaging can be used to determine the presence or absence of duodenal mucosal pathology in neonates based on the villous flotation sign.

**Keywords:** esophagogastroduodenoscopy in neonates, esophageal atresia, congenital high intestinal obstruction, water-immersion endoscopy, duodenal mucosal atrophy, duodenal villous flotation

## ■ ВВЕДЕНИЕ

Первые публикации о детской гастроинтестинальной эндоскопии датируются 70-ми годами прошлого века. На самом деле, установить приоритет в данном вопросе сейчас очень сложно. Ранние публикации показывают, насколько штучными (единичными) были тогда эндоскопические манипуляции в педиатрии [1].

Анализ публикаций в базе биомедицинских данных, созданной Национальным центром биотехнологической информации США (NCBI), по поисковым словам «pediatric GI endoscopy», «infant GI endoscopy» и «newborn GI endoscopy» демонстрирует, что начало активного изучения «детской эндоскопии» пришлось на первое десятилетие XXI века, а во втором десятилетии количество опубликованных работ по данной специальности выросло более чем в 6 раз и достигло показателя около 300 статей в год, результаты представлены в табл. 1.

**Таблица 1**

**Количество опубликованных статей в базе PubMed, содержащих информацию о выполнении эзофагогастродуоденоскопии у пациентов детского возраста, по десятилетиям за последние 60 лет**

**Table 1**

**Number of articles published in the PubMed database containing information on esophagogastroduodenoscopies (EGDs) performed in pediatric patients by decade over the past 60 years**

Поисковые слова	Десятилетие						
	1970-е	1980-е	1990-е	2000-е	2010-е	2020-е	
Количество статей (pediatric GI endoscopy)	20	88	197	474	2930	4991	
Количество статей (infant GI endoscopy)	–	7	20	49	98	64	
Количество статей (newborn GI endoscopy)		3	4	17	32	15	

Однако, несмотря на десятикратный рост количества публикаций по эндоскопии у детей за последние 20 лет, обращает на себя внимание недостаток информации о проведении эзофагогастродуоденоскопии (ЭГДС) у новорожденных детей [2].

Совершенно понятно, что любая диагностическая информация, касающаяся врожденных пороков развития или генетически детерминированных заболеваний, будет получена в периоде новорожденности или в крайнем случае в течение первого года жизни ребенка [3].

В то же время эндоскопическая минимальная стандартная терминология (МСТ) как 2-го, так и 3-го пересмотра не содержит ни описательной, ни интерпретирующей части для врожденных пороков желудочно-кишечного тракта (ЖКТ), хотя и была произведена систематизация практически всех эндоскопических признаков встречающейся патологии [4].

Существует целый ряд заболеваний ЖКТ, стандартом диагностики которых является морфологическое описание и констатация в нем патологических изменений, но множественная биопсия двенадцатиперстной кишки (ДПК) у новорожденных – процедура, имеющая осложнения в пределах 3–5% [5, 6].

Умение распознать эндоскопические макро- и микропризнаки врожденной редкой патологии и пороков развития является ключевым моментом эффективной ЭГДС у новорожденных и детей до года.

Целесообразность проведения ЭГДС в случае предположительной высокой врожденной кишечной непроходимости (ВВКН) до настоящего времени является дискуссионной. Существует мнение не только о бесполезности, но и о небезопасности данной методики у новорожденных. Тем не менее в РНПЦ детской хирургии ЭГДС новорожденным с признаками ВВКН проводится до операции вот уже почти 10 лет (с 2017 года) без зафиксированных осложнений.

В результате анализа ЭГДС при ВВКН было установлено, что ценность (индекс Youden) диагностической эндоскопии в отношении вариантов ВВКН составляет 0,52, что недостаточно для использования ЭГДС в качестве диагностического средства [7].



Также были выявлены и классифицированы повторяющиеся несоответствия эндоскопического заключения (ошибки) и определен их тип [8]. Основными ошибками были:

1. Этиология возникновения стеноза. Например: при проведении эндоскопии была предположена мембрана ДПК, а при выполнении операции был диагностирован синдром Ледда.
2. Разная топография формирования стеноза. Например: при эндоскопии – в препилорической части желудка, при операции – в ДПК.
3. Неточная интерпретация характеристики стеноза. Например: при эндоскопии полная атрезия ДПК, при операции – перфорированная мембрана ДПК.

## ■ ЦЕЛЬ ИССЛЕДОВАНИЯ

Анализ результатов проведения эзофагогастродуоденоскопии у новорожденных детей, выполненной в РНПЦ детской хирургии за период с 2017 по 2022 г. Представление диагностических и хирургических возможностей эзофагогастродуоденоскопии у новорожденных детей, обсуждение перспектив использования.

## ■ МАТЕРИАЛЫ И МЕТОДЫ

В данный анализ было включено 116 пациентов в возрасте 28 дней и менее, которым были выполнены 122 ЭГДС в РНПЦ детской хирургии за период с 2017 по 2022 г.

При выполнении исследований использовались видеоскопы производства Olympus (Japan) – GIF – XP190 (внешний диаметр 5,4 мм, разрешение видеосигнала SD); GIF – N180 (внешний диаметр 4,9 мм, SD); GIF – XP170 (внешний диаметр 5,4 мм, SD) с записывающим устройством Videscap (Республика Беларусь), каждое исследование записывалось и архивировалось в формате mkv.

Для выявления изменений ворсинок ДПК в водной среде использовали SD-эндоскоп и коммерческий ирригатор со скоростью подачи воды 0,6–0,7 литра в минуту или шприцы 2 и более, объемом не менее 50 мл. Сначала слизистая промывалась умеренным количеством деаэрированной воды. Затем освещение переключалось в режим узковолнового света (при наличии). Просвет кишки заполнялся деаэрированной водой и проводился осмотр в условиях постоянного потока воды с визуализацией ворсинок в потоке путем обнаружения флотации ворсинок [9–14].

Изначально «эндоскопия в водной среде» (Underwater endoscopy) была предложена как альтернатива подслизистому введению препаратов, приподнимающих рецируемый участок слизистой.

Традиционная эндоскопическая резекция слизистой оболочки заключается в подслизистой инъекции различных растворов и обычно выполняется для поражений диаметром >20 мм [10]. В 2012 году Binmoeller впервые сообщил о возможности использования воды в качестве заполняющего просвет агента для облегчения подъема участка поражения, а также обеспечения стабильной и эффективной резекции без выполнения подслизистой инъекции [11]. В последующие годы началось широкое использование данной методики, произошла так называемая подводная революция в эндоскопии [12]. Эффективность и безопасность этой методики была продемонстрирована в ряде работ, что привело к ее включению в обновленную версию рекомендаций Европейского общества гастроинтестинальной эндоскопии по полипэктомии толстой кишки [13, 14].

Природа поведения слизистой полых органов ЖКТ при заполнении их деаэрированной водой проявляется в том, что слизистая и подслизистая оболочки хорошо приподнимаются, в отличие от мышечного слоя, который остается несмещаемым. Это явление происходит благодаря флотационному эффекту подслизистой жировой ткани [15]. Кроме того, наполнение водой стабилизирует просвет и гарантирует лучшую эндоскопическую видимость в сложных местах, таких как восходящая кишка или нижняя горизонтальная часть двенадцатиперстной кишки [16].

Для выявления изменений ворсинок ДПК в водной среде при использовании SD-эндоскопа использовали коммерческий ирригатор со скоростью подачи воды 0,6–0,7 литра в минуту или шприцы 2 и более, объемом не менее 50 мл.

Сначала слизистая промывается умеренным количеством деаэрированной воды. Затем освещение переключается в режим узковолнового света (при наличии). Просвет кишки заполняется деаэрированной жидкостью, и проводится осмотр в условиях постоянного потока жидкости с визуализацией ворсинок в потоке воды путем обнаружения флотации ворсинок.

Было отобрано 43 видеозаписи эндоскопий верхних отделов ЖКТ, которые были выполнены детям с подозрением на ВВКН (полную или частичную) в период с 2016 по 2025 г. Во всех случаях эндоскопия проводилась после рентгенологического исследования, на котором были выявлены признаки ВВКН или высокой врожденной частичной кишечной непроходимости (ВВЧКН).

Видеоэндоскопическое исследование проводилось видеоэндоскопом с внешним диаметром 5,4 мм и разрешением видеоряда SD. Все исследования архивировались и сохранялись на жестком диске в виде видеофайла формата mkv. Из каждой видеозаписи было выделено по одной фотографии, наиболее объективно отражающей состояние слизистой при нахождении видеоэндоскопа в самой дистальной достижимой точке ДПК.

Во всех случаях интраоперационно была установлена причина ВВКН или ВВЧКН. Интраоперационно установленный диагноз считался классификационным стандартом. Всем детям была проведена последующая хирургическая коррекция данного состояния.

Для определения коэффициента воспроизводимости ( $\kappa$ ) было подготовлено 40 видеозаписей (образцов) слизистой оболочки двенадцатиперстной кишки, из них: 20 в воздушной среде с белым светом (10 с патологией, 10 – норма) и 20 – в водной среде с узковолновым светом (10 с патологией, 10 – норма). Верификация состояния слизистой проводилась по результатам дуоденальных биопсий. Оценку проводили независимо 4 врача-эндоскописта, не имеющих доступа к морфологическим заключениям, т. е. была проведена маскировка образцов. Предложены следующие варианты ответов:

- ворсинки слизистой отсутствуют (высокая уверенность, биопсия не требуется);
- ворсинки присутствуют (высокая уверенность, биопсия не требуется);
- ответ сомнительный (требуется биопсия).

Статистический анализ результатов проводился с использованием программы MedCalc® Statistical Software version 20.104 (MedCalc Software Ltd, Ostend, Belgium; <https://www.medcalc.org>; 2022). Результаты принимались как достоверные при значении  $p < 0,05$ . Использовались следующие методы описательной статистики: для характеристики данных рассчитывали среднее значение ( $M$ ), медиану ( $Me$ ), стандартное



отклонение (SD), 95% доверительный интервал (95% ДИ) и интерквартильный размах (IQR). Непрерывные переменные представлены как  $M \pm SD$  при нормальном распределении и как  $Me [IQR]$  – при ненормальном. Нормальность распределения количественных признаков оценивали с помощью критерия Шапиро – Уилка. Для сравнения трех и более независимых групп по количественному признаку с ненормальным распределением использовали непараметрический критерий Краскела – Уоллиса. В случае выявления статистически значимых различий проводили *post hoc* анализ с поправкой Данна (Dunn's test). Тенденции в порядковых данных анализировали с помощью критерия Джонкхира – Терпстры. Оценка диагностической эффективности проводилась с помощью ROC-анализа, расчета площади под кривой (AUC) и определения индекса Юдена (Youden's J). Рассчитывалась взвешенная Каппа Коэна (к), которая используется как показатель согласованности между экспертами для оценки соответствия между двумя классификациями. Когда  $k=1$ , то существует идеальное соответствие между системами классификации,  $k=0$ , когда нет соответствия лучше случайного,  $k$  имеет отрицательное значение, когда соответствие хуже случайного.

## ■ РЕЗУЛЬТАТЫ И ОБСУЖДЕНИЕ

Группа исследования состояла из 116 пациентов в возрасте 28 дней и менее, которым были выполнены 122 ЭГДС в РНПЦ детской хирургии за период с 2017 по 2022 г. Средний возраст пациентов группы исследования составил 15,19 дня (ДИ 95% 13,66–16,72) со слабым смещением медианы в более старший возраст – 17,00 дня. Тест Шапиро – Уилка отрицает нормальность распределения ( $p < 0,0001$ ). Мальчиков было 64 (54,2%).

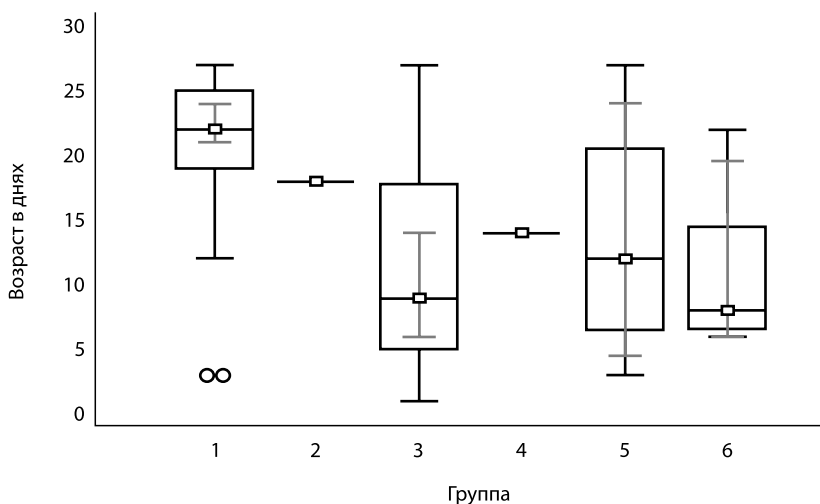
### **Кластеризация клинических групп пациентов**

На первом этапе исследования был проведен анализ клинических ситуаций, потребовавших выполнения ЭГДС у детей, который показал, что 98,2% пациентов, которым была выполнена ЭГДС, относятся к четырем следующим клиническим группам:

- 1) дети, оперированные по поводу атрезии пищевода, которым эндоскопия проводилась с целью контроля состояния и/или баллонной дилатации зоны анастомоза в послеоперационном периоде – их доля составила 37,9%;
- 2) новорожденные, у которых присутствовали клинические и рентгенологические признаки (ВВКН), – таких пациентов было 47,4%;
- 3) группа детей, в которой ЭГДС проводилась как сопровождающая бронхоскопию, в случае подозрения на наличие или реканализацию врожденного трахеопищеводного свища – 6,0%;
- 4) смешанная группа, большая часть которой представлена детьми с подозрением на врожденную энтеропатию или энтеропатию раннего начала – 6,9%.

Результаты представлены на рис. 1.

Затем был проведен анализ выявленных клинических групп (1–6) на наличие достоверной разницы по возрасту ребенка на момент проведения ЭГДС в днях. Результаты анализа Краскела – Уоллиса, *post hoc* анализа по Данн и теста критерия Джонкхира – Терпстры на наличие достоверной разницы по возрасту (дни) в клинических группах (1–6), требующих проведения ЭГДС у детей, представлены в табл. 2–4.



**Рис. 1. Кластеризация пациентов группы исследования относительно клинических ситуаций, потребовавших проведения ЭГДС**  
**Fig. 1. Clustering of patients in the study group according to clinical situations requiring EGD**

**Таблица 2**

**Результаты теста Краскела – Уоллиса в отношении возраста ребенка на момент проведения ЭГДС в днях**

**Table 2**

**Results of the Kruskal – Wallis test in terms of children’s age (in days) at the time of EGD**

Test statistic	36,1685
Corrected for ties	36,2740
Степени свободы (DF)	5
Significance level	P=0,000001

**Таблица 3**

**Результаты post hoc анализа (Dunn) в отношении возраста ребенка на момент проведения ЭГДС в днях**

**Table 3**

**Results of post hoc analysis (Dunn’s test) in terms of children’s (in days) at the time of EGD**

Клиническая группа	Количество пациентов	Достоверная разница (P<0,05) с группой номер:
(1) Атрезии пищевода	44	(3) (6)
(2) Подозрение на ГЭРБ	1	
(3) ВВКН	55	(1)
(4) Подозрение на химический ожог	1	
(5) Поиск и/или лечение ТПС	7	
(6) Сборная группа	8	(1)

Как видно из данных, представленных в табл. 2–4, анализ Краскела – Уоллиса подтверждает достоверность разницы возраста проведения ЭГДС в группе у новорожденных пациентов с подозрением на ВВКН (группа 3), которым выполнялась ЭГДС



**Таблица 4**  
**Результаты теста критерия Джонкхира – Терпстры в отношении возраста ребенка на момент проведения ЭГДС**

**Table 4**  
**Results of the Jonckheere-Terpstra test in terms of children's age at the time of EGD**

Test statistic	1084,000
Стандартная ошибка	191,562
Z-статистика	-5,278
Значение p (двухстороннее)	<0,00001

на 5–17-й день жизни, и в группе пациентов, оперированных по поводу атрезии пищевода (группа 1), для проведения ранней баллонной дилатации (19–25-й день жизни).

#### **Характеристика группы пациентов, оперированных по поводу атрезии пищевода**

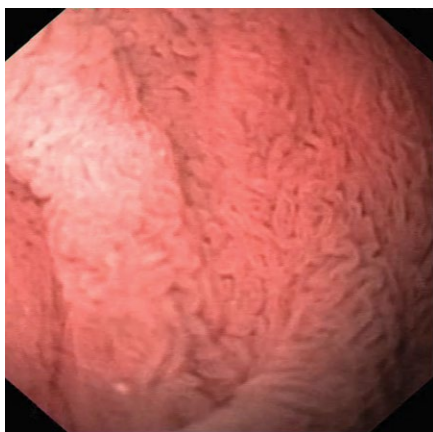
Всего в группу пациентов, оперированных по поводу атрезии пищевода в период с 2017 по 2022 г. и которым эндоскопия проводилась с целью контроля состояния и/или баллонной дилатации зоны анастомоза, вошло 94 пациента в возрасте до 1 года. Средний возраст в данной группе составил 1,6 месяца (49,12 дня, 95% ДИ 35,3–62,93 дня), медиана смещена в младший возраст – 30,0 дня. В периоде новорожденности было 44 пациента, что составило 46,8% от общего числа пациентов в данной группе.

#### **ЭГДС как диагностический инструмент выявления анатомических причин ВВКН**

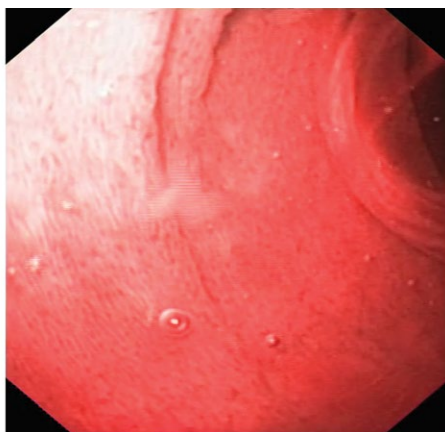
Для определения диагностической ценности ЭГДС в отношении ВВКН нами была сформирована база данных пациентов, которым была выполнена ЭГДС в условиях РНПЦ детской хирургии за период с 2016 по 2025 г.

В базу данных было включено 42 фотографии, полученных при выполнении ЭГДС. Мальчиков было 17, что составило 40,5%. Средний возраст пациентов на момент проведения ЭГДС (получения эндоскопического фото) составил 29,5 дня (95% ДИ 10,4110–48,4938), но с медианой, смещенной в младший возраст 5,5 дня. Тест Шапиро – Уилка отрицает нормальность распределения  $p < 0,0001$ . В большинстве случаев эндоскопия была выполнена в раннем неонатальном периоде – 26 из 42 пациентов, включенных в данную базу (61,9%), у 10 новорожденных (23,8%) – в позднем неонатальном периоде. В 6 случаях (14,3%) диагноз был установлен позже периода новорожденности. Эта подгруппа является примером поздней диагностики синдрома ВВКН. Проведенный анализ на наличие повторяющихся элементов эндоскопических фото позволил выделить группу фотографий и промаркировать их, как фото категории А. Кроме этого, во всех случаях, отмеченных как А, выполнение ЭГДС сопровождалось феноменом остановки движения дистального конца видеоэндоскопа при сохранении движения в рабочей части (петлеобразование в желудке).

Таким образом, была произведена маркировка одной группы эндоскопических фотографий как ЭА, а фотографий, на которых удалось получить изображение «тугого» раздутия слепого участка ДПК, как ЭВ. Нулевая гипотеза состояла в том, что изображения категории А относятся к группе сдавления ДПК извне органа.



**Рис. 2.** Эндоскопическое изображение слизистой при проведении видеоэндодуоденоскопии в водной среде, эндоскоп малого диаметра (5,4 мм) с SD-разрешением видеосигнала, есть эффект флотации ворсинок  
**Fig. 2.** Endoscopic image of the mucosa during water-immersion video endoduodenoscopy, using a small-diameter endoscope (5.4 mm) with standard-definition (SD) video signal resolution. Villous flotation effect is present



**Рис. 3.** Эндоскопическое изображение слизистой при проведении видеоэндодуоденоскопии в водной среде, эндоскоп малого диаметра (5,4 мм) с SD-разрешением видеосигнала, нет эффекта флотации ворсинок  
**Fig. 3.** Endoscopic image of the mucosa during water-immersion video endoduodenoscopy, using a small-diameter endoscope (5.4 mm) with standard-definition (SD) video signal resolution. No Villous flotation effect is observed

Для проверки данной гипотезы в соответствии с классификационным стандартом все случаи врожденного сдавления извне ДПК получили маркировку ХА, а все оставшиеся случаи – маркировку ХВ в разделе окончательного диагноза. Случаев ВВКН по причине сдавления извне ДПК было 10 (по данным оперативного лечения), а случаев внутренней причины соответственно 12 (по данным оперативного лечения). ROC-анализ, проведенный для оценки точности предсказаний гипотезы путем построения

**Таблица 5**  
**Результаты диагностической ценности для «оптической биопсии» в отношении атрофии слизистой ДПК у новорожденных детей**

**Table 5**  
**Diagnostic performance results of "optical biopsy" for detecting duodenal mucosal atrophy in neonates**

Врач-эндоскопист	Совпадение с результатом гистологического исследования (стандартная эндоскопия)	Совпадение с результатом гистологического исследования (по разработанному методу «оптическая биопсия») к Коэна
1	0,37	0,89
2	0,72	1,00
3	0,80	0,89
4	0,60	0,92
Медиана (Q25-Q75)	0,66 (0,49–0,76)	0,91 (0,89–0,96)



графика чувствительности в зависимости от значения (1 минус специфичность) классификационного стандарта, с расчетом индекса Youden, демонстрирует следующие результаты: площадь под ROC-кривой (AUC) – 0,985, стандартная ошибка 0,0147 (95% ДИ 0,891–1,000), при  $p < 0,0001$ ; индекс Youden 0,9706.

### **ЭГДС как метод «оптической биопсии» при выявлении энтеропатии раннего начала**

На сегодняшний день стандартом диагностики энтеропатии раннего начала, или энтеропатии раннего детства, является дуоденальная биопсия. Однако распознавание случая, когда биопсию у новорожденного пациента нужно брать однозначно, является ключевым моментом диагностики энтеропатии раннего начала. Недостаточное визуальное распознавание данной патологии при выполнении эндоскопии с использованием видеоэндоскопов стандартного разрешения (SD) без оптического увеличения и низкая настороженность врача в таких случаях приводит к настоящей «диагностической одиссее» с назначением множества избыточных диагностических исследований и продолжительными госпитализациями, снижая шансы новорожденного на выживание [16].

При проведении видеоэндодуоденоскопий у новорожденных в водной среде был зафиксирован эффект флотации ворсинок (рис. 2, 3).

Использование метода «оптической биопсии» позволило бы определить новорожденных пациентов, которым потребовалось бы проведение множественной дуоденальной биопсии. Для проверки данной гипотезы был рассчитан коэффициент воспроизводимости. Оценка и результаты воспроизводимости эндоскопического признака флотации ворсинок для визуальной диагностики, «оптической биопсии», атрофии слизистой ДПК представлены в табл. 5, в виде к Коэна.

В качестве стандарта диагностики атрофии слизистой ДПК использовались результаты морфологического описания биоптата.

Таким образом, были получены следующие результаты:

- первичный анализ (по биопсиям диаметром  $< 2$  мм): чувствительность 100%, специфичность 77,8%, AUC 0,889 (95% ДИ: 0,713–0,976);
- после пересмотра результатов гистологических исследований постоперативного материала (2 случая): чувствительность 100%, специфичность 93,3%, AUC 0,967 (95% ДИ: 0,820–0,999).

### **■ ЗАКЛЮЧЕНИЕ**

Клинические ситуации, требующие проведения ЭГДС у новорожденных детей, в большинстве случаев связаны с врожденными пороками развития полых органов ЖКТ и врожденными заболеваниями, требующими хирургического лечения.

Клиническая необходимость оценки анастомоза и при необходимости его баллонной дилатации у пациентов после прямой пластики по поводу атрезии пищевода возникает начиная с 20-го дня жизни ребенка, т. е. примерно с 15-го дня после операции, и, вероятно, является ранним стенозированием анастомоза.

ЭГДС может использоваться как диагностический инструмент в дифференцировке анатомических причин ВВКН (препятствие внутри просвета или сдавление извне ДПК) с чувствительностью 100% и специфичностью 97,06% относительно классификационного стандарта (нозологическая форма по результатам оперативного лечения).

Визуальная оценка («оптическая биопсия») слизистой ДПК в водной среде с использованием узковолнового света может применяться для определения наличия или отсутствия патологии слизистой ДПК у новорожденных по флотации ворсинок.

---

## ■ ЛИТЕРАТУРА/REFERENCES

1. Gleason W.A., Tedesco F.J., Keating J.P., Goldstein P.D. Fiberoptic gastrointestinal endoscopy in infants and children. *The Journal of Pediatrics*. 1974;85(6):810–813. doi: 10.1016/s0022-3476(74)80347-1
2. Dupont C., Kalach N., de Boissieu D., Barbet J.P., Benhamou P.H. Digestive endoscopy in neonates. *Journal of pediatric gastroenterology and nutrition*. 2005;40(4):406–420.
3. Mezzoff E.A., Williams K.C., Erdman S.H. Gastrointestinal Endoscopy in the Neonate. *Clinics in Perinatology*. 2020;47(2):413–422. doi: 10.1016/j.clp.2020.02.012. Epub 2020 Mar 5. PMID: 32439120.
4. Aabakken L., Rembacken B., LeMoine O., Kuznetsov K., Rey J.F., Rösch T., Eisen G., Cotton P., Fujino M. Minimal standard terminology for gastrointestinal endoscopy – MST 3.0. *Endoscopy*. 2009;41(8):727–8. doi: 10.1055/s-0029-1214949. Epub 2009 Aug 10. PMID: 19670144.
5. Kramer R.E., Walsh C.M., Lerner D.G., Fishman D.S. Quality improvement in pediatric endoscopy: a clinical report from the NASPGHAN Endoscopy Committee. *Journal of Pediatric Gastroenterology and Nutrition*. 2017;65(1):125–131.
6. Schreiber-Dietrich D., Hocke M., Braden B., Carrara S., Gottschalk U., Dietrich C.F. *Pediatric Endoscopy*. 2020;9,23:5036. Available at: <https://doi.org/10.3390/app9235036>
7. Sautin A., Kaminskaya Y., Marakhouski K. Endoscopy of Congenital Partial High Intestinal Obstruction: Improving Diagnostic Accuracy. *Endoscopy*. 2021;53(S 01):eP458.
8. Kaminskaya Y., Sautin A., Marakhouski K. Endoscopic Diagnostic of Congenital Partial High Obstruction In Newborns: Mistakes Analysis. *Endoscopy*. 2021;53(S 01):eP457.
9. Ferlitsch M., Hassan C., Bisschops R., Bhandari P., Dinis-Ribeiro M., Risio M., Paspatis G.A., Moss A., Libânio D., Lorenzo-Zúñiga V., Voiosu A.M., Rutter M.D., Pellisé M., Moons L.M.G., Probst A., Awadie H., Amato A., Takeuchi Y., Repici A., Rahmi G., Koecklin H.U., Albéniz E., Rockenbauer L.M., Waldmann E., Messmann H., Triantafyllou K., Jover R., Gralnek I.M., Dekker E., Bourke M.J. Colorectal polypectomy and endoscopic mucosal resection: European Society of Gastrointestinal Endoscopy (ESGE) Guideline. *Endoscopy*. 2024;56(7):516–545. doi: 10.1055/a-2304-3219
10. Binmoeller K.F., Weiert, F., Shah, J., Bhat, Y., Kane, S. "Underwater" EMR without Submucosal Injection for Large Sessile Colorectal Polyps (with Video). *Gastrointestinal endoscopy*. 2012;75:1086–1091.
11. Takeuchi Y., Shichijo S., Uedo N., Ishihara R. Underwater endoscopic mucosal resection for colorectal lesions: Can it be an "Underwater" revolution? *DEN Open*. 2022;2(1):e84. doi: 10.1002/deo2.84
12. Yamasaki Y., Uedo N., Akamatsu T., Kagawa T., Higashi R., Dohi O., Furukawa M., Takahashi Y., Inoue T., Tanaka S., et al. Nonrecurrence Rate of Underwater EMR for  $\leq 20$ -Mm Nonampullary Duodenal Adenomas: A Multicenter Prospective Study (D-UEMR Study). *Clinical Gastroenterology and Hepatology*. 2022;20:1010-1018.e3
13. Sánchez J.R., Alvarez-Gonzalez M.A., Pellisé M., Ugarte D., Uchima H., Hernández A.J., García S.J., Marin-Gabriel J.C., Riu Pons F., Nogales O., et al. Underwater versus Conventional EMR of Large Nonpedunculated Colorectal Lesions: A Multicenter Randomized Controlled Trial. *Gastrointestinal endoscopy*. 2023;97:941-951.e2. doi: 10.1016/j.gie.2022.12.013
14. Binmoeller K.F. Underwater EMR without Submucosal Injection: Is Less More? *Gastrointestinal Endoscopy*. 2019;89:1117–1119.
15. Chandan S., Khan S.R., Kumar A., Mohan B.P., Ramai D., Kassab L.L., Draganov P.V., Othman M.O., Kochhar G.S. Efficacy and Histologic Accuracy of Underwater versus Conventional Endoscopic Mucosal Resection for Large (>20 Mm) Colorectal Polyps: A Comparative Review and Meta-Analysis. *Gastrointestinal Endoscopy*. 2021;94:471–482.e9.
16. Babcock S.J., Flores-Marin D., Thiagarajah J.R. The genetics of monogenic intestinal epithelial disorders. *Human Genetics*. 2023;142:613–654. doi: 10.1007/s00439-022-02501-5



<https://doi.org/10.34883/PI.2026.15.1.049>  
УДК 616.37-002.1:616-071(048.8)



Куделич О.А.✉, Нищименко А.О., Кондратенко Г.Г., Ибрагимова Ж.А.  
Белорусский государственный медицинский университет, Минск, Беларусь

## Инфекционные осложнения острого панкреатита: механизмы их развития, прогнозирование и диагностика (обзор литературы). Часть 1

**Конфликт интересов:** не заявлен.

**Вклад авторов:** Куделич О.А. – концепция и дизайн исследования, сбор данных, оценка результатов, написание рукописи; Нищименко А.О. – сбор данных, написание рукописи; Кондратенко Г.Г. – концепция и дизайн исследования, редактирование и утверждение рукописи для публикации; Ибрагимова Ж.А. – редактирование рукописи.

**Финансирование.** Работа выполнялась в соответствии с планом научных исследований по заданию «Установить новые системные маркеры и разработать алгоритм прогнозирования инфекционных осложнений острого некротизирующего панкреатита» в рамках государственной программы научных исследований «Трансляционная медицина», подпрограммы «Фундаментальные аспекты медицинской науки» на 2021–2025 гг., присвоен № гос. регистрации в Белорусском институте системного анализа и информационного обеспечения научно-технической сферы 20250373 от 17.04.2025. Финансовой поддержки со стороны компаний-производителей авторы не получали.

**Этическое заявление:** протокол исследований утвержден на заседании этической комиссии Белорусского государственного медицинского университета (№ 5 от 10.02.2025).

Подана: 19.09.2025

Принята: 28.01.2026

Контакты: kudelichsurg@gmail.com

### Резюме

**Цель.** Провести обзор и обобщение современных данных о механизмах развития, методах прогнозирования и выявления инфекционных осложнений острого панкреатита, что необходимо для разработки эффективного алгоритма профилактики и ранней диагностики данной патологии.

**Материалы и методы.** Осуществлен поиск, отбор и анализ систематических обзоров и оригинальных статей, опубликованных между 2010 и 2025 гг. Для идентификации необходимых источников использовались ключевые слова: острый панкреатит, инфекция, инфекционные осложнения, панкреонекроз, инфицирование, диагностика, прогнозирование. Поиск проведен с помощью систем и электронных баз данных PubMed, eLIBRARY и Cyberleninka.

**Результаты.** Данные об источниках, путях инфицирования и конкретных механизмах развития инфекционных осложнений острого панкреатита (ОП) постоянно уточняются и совершенствуются. При панкреатит-ассоциированных инфекциях рекомендуется выделять внепанкреатические инфекции и инфекции, специфичные для данного заболевания. Сроки инфицирования некротизированных тканей остаются предметом дискуссий. Наиболее частым сроком развития инфекционных осложнений ОП является период 3–4 недели заболевания, вместе с тем у крайне тяжелых пациентов инфекционные осложнения могут развиваться раньше. Вероятность развития ранних инфекционных осложнений пропорциональна степени некроза поджелудочной железы и распространенности поражения забрюшинной клетчатки. Инфицирование стерильных зон некроза обусловлено проникновением в эти зоны условно-патогенной эндогенной или экзогенной микрофлоры. Наиболее часто выделяемыми микроорганизмами являются грамотрицательные бактерии, включая

*Escherichia coli*, *Pseudomonas aeruginosa* и *Enterobacteriaceae*. Продemonстрировано, что изменения в составе и количестве микроорганизмов в кишечнике могут влиять на сроки и тяжесть инфекционных осложнений. Для диагностики инфекционных осложнений при ОП применяются различные биомаркеры, наиболее распространенными из которых являются С-реактивный белок и прокальцитонин. Тонкоигольная аспирационная пункция с последующим бактериологическим исследованием обладает чувствительностью 88% и специфичностью 90%, однако отрицательный бактериологический результат наблюдается у 10–25% пациентов с инфицированным панкреонекрозом. Достоверным КТ-признаком инфицирования панкреатического некроза или жидкостного скопления является наличие пузырьков газа, которое выявляется в менее чем 50% случаев. Наличие инфекционного очага где-то в организме и внепанкреатические инфекции, возникающие в условиях стационара, включая пневмонию, катетер-ассоциированные инфекции и бактериемию, существенно повышают риск инфицирования панкреонекроза, эта взаимосвязь сегодня находится в поле зрения исследователей.

**Заключение.** Ни один из лабораторных и инструментальных методов не удовлетворяет запросам клиницистов своевременно выявлять инфицирование некротически измененных тканей поджелудочной железы и забрюшинной клетчатки, тем более служить надежным маркером прогнозирования развития инфекционных осложнений.

**Ключевые слова:** острый панкреатит, инфекция, осложнение, некроз, поджелудочная железа, прогнозирование, диагностика

---

Kudelich O.✉, Nishchymenka A., Kondratenko G., Ibragimova J.  
Belarusian State Medical University, Minsk, Belarus

## Infectious Complications of Acute Pancreatitis: Their Mechanisms, Prognosis and Diagnosis (a Literature Review). Part 1

**Conflict of interest:** nothing to declare.

**Authors' contribution:** Kudelich O. – study concept and design, experiment, data collection and research materials processing, text writing; Nishchymenka A. – data collection and research materials processing, text writing; Kondratenko G. – study concept, final approval of the version to be published; Ibragimova J. – final approval of the version to be published.

**Funding.** The work was carried out in accordance with the plan of scientific research on the assignment "To establish new systemic markers and create an algorithm for predicting infectious complications of acute necrotizing pancreatitis" in the frame of the subprogram "Fundamental Aspects of Medical Science" of the state scientific and technical program "Translational Medicine" for 2021–2025, No. 20250373 of state registration in the Belarusian Institute of System Analysis and Information Support for Scientific and Technical Sphere dated 04/17/2025. The authors received no financial support from manufacturing companies.

**Ethics statement:** the research protocol was approved at the Ethics committee of the Belarusian State Medical University meeting (No. 5 dated 02/10/2025).

Submitted: 19.09.2025

Accepted: 28.01.2026

Contacts: kudelichsurg@gmail.com

---

### Abstract

**Purpose.** To review and summarize current data on mechanisms, methods for predicting and detecting infectious complications of acute pancreatitis, which is necessary to create an effective algorithm for prevention and early diagnosis of this pathology.



**Materials and methods.** A search, selection, and an analysis of systematic reviews and original articles published between 2010 and 2025 were carried out. To identify the necessary sources, the following keywords were used: acute pancreatitis, infection, infectious complications, pancreatic necrosis, infection, diagnosis, and prognosis. The search was carried out using the systems and electronic databases PubMed, eLibrary and Cyberleninka.

**Results.** The understanding of sources, routes of infection, and specific mechanisms of infectious complications of acute pancreatitis (AP) is continuously updated and improved. In pancreatitis-associated infections, it is recommended to isolate extra-pancreatic infections and infections specific to this disease. The timing of infection in necrotic tissues remains a matter of debate. The most common period for infectious complications of AP is 3<sup>d</sup>–4<sup>th</sup> weeks of the disease, however, in extremely severe patients, infectious complications may appear earlier. The likelihood of early infectious complications is proportional to the degree of pancreatic necrosis and the prevalence of retroperitoneal tissue damage. The infection of sterile necrotic zones is caused by penetration of opportunistic endogenous or exogenous microflora into these zones. The most frequently isolated microorganisms are gram-negative bacteria, including *Escherichia coli*, *Pseudomonas aeruginosa*, and *Enterobacteriaceae*. It was demonstrated that changes in the composition and quantity of microorganisms in the intestine could impact both timing and severity of infectious complications. Various biomarkers are used to diagnose infectious complications in AP, the most common of which are C-reactive protein and procalcitonin. Fine needle aspiration followed by bacteriological testing has a sensitivity of 88% and a specificity of 90%, but a negative bacteriological testing is observed in 10–25% of patients with infected pancreatic necrosis. A reliable CT sign of infection with pancreatic necrosis or fluid accumulation is the presence of gas bubbles, which is detected in less than 50% of cases. The presence of an infectious focus somewhere in the body and nosocomial extrapancreatic infections, including pneumonia, catheter-associated infections, and bacteremia, significantly increase the risk of infection of pancreatic necrosis; this correlation is currently under the scrutiny of researchers.

**Conclusion.** None of the laboratory and instrumental methods provide timely detection of infected necrotically altered tissues of the pancreas and retroperitoneal tissue, much less serve as a reliable marker for predicting infectious complications.

**Keywords:** acute pancreatitis, infection, complication, necrosis, pancreas, prognosis, diagnostics

---

## ■ ВВЕДЕНИЕ

Проблема острого панкреатита (ОП) на современном этапе сохраняет свою актуальность; в структуре причин экстренных госпитализаций ОП занимает 3-е место [1]. Растет число публикаций, посвященных острому панкреатиту и его осложнениям, что подчеркивает актуальность данной проблемы. Особое внимание уделяется проникновению микрофлоры в очаги деструкции поджелудочной железы (ПЖ) и брюшинной клетчатки с развитием инфекционных осложнений (ИО), которые определяют тяжесть течения и исход заболевания [2].

Современная концепция ОП, основанная на пересмотре классификационных критериев Атланты, выделяет 2 основные фазы течения заболевания [3, 4].

Ранняя фаза обусловлена «цитокиновым взрывом» и характеризуется развитием синдрома системного воспалительного ответа (ССВО) в течение 10 дней от начала заболевания [5]. На данном этапе патогенеза некротические процессы в поджелудочной железе, забрюшинной клетчатке и брюшной полости протекают стерильно [3, 4, 6]. В этой фазе заболевания происходит формирование очагов некроза различного объема в паренхиме ПЖ и преимущественно в окружающей парапанкреатической клетчатке (ППК). Проявлениями эндотоксикоза являются органная дисфункция той или иной степени тяжести. У наиболее тяжелых пациентов в первые 3 суток от начала заболевания развивается ранняя полиорганная недостаточность и панкреатогенный шок, что обуславливает 30–40% летальность в данный период [7]. Летальность при стерильном некротическом панкреатите у пациентов с ранней органной недостаточностью и манифестирующим компартмент-синдромом достигает 42–49% [8].

Поздняя фаза ОП начинается на 10–14-е сутки от начала заболевания и может продолжаться до нескольких недель и месяцев. Она развивается только у пациентов с острым панкреатитом средней тяжести и тяжелым ОП, характеризуется развитием местных осложнений, чаще гнойных, приводящих к возникновению преходящей или постоянной органной недостаточности [3, 4, 6]. Действие бактериальных токсинов, активация продукции воспалительных субстанций определяют тяжесть течения заболевания [9]. Происходит качественная смена механизма формирования ССВО: в данный период основой патогенеза становятся септическая полиорганная недостаточность и септический шок [10]. Именно в этот временной период (3–4 недели течения заболевания) вследствие развития ИО наблюдается второй пик летальности [3, 4, 6, 9]. Инфицирование зон некроза ПЖ и ППК выявляют на первой неделе заболевания у 24% пациентов, на второй – у 36%, на третьей – у 71% пациентов [11].

Высокие социально-экономические потери общества, связанные с длительностью госпитализации таких пациентов, потребностью выполнения повторных санационных хирургических вмешательств и дорогостоящего медикаментозного лечения, свидетельствуют о том, что прогнозирование и ранняя диагностика ИО на текущий момент являются весьма актуальной задачей здравоохранения.

## ■ ЦЕЛЬ ИССЛЕДОВАНИЯ

Провести обзор и обобщение современных данных о механизмах развития, методах прогнозирования и выявления инфекционных осложнений острого панкреатита, что необходимо для разработки эффективного алгоритма профилактики и ранней диагностики данной патологии.

## ■ МАТЕРИАЛЫ И МЕТОДЫ

Осуществлен поиск, отбор и анализ систематических обзоров и оригинальных статей, опубликованных между 2010 и 2025 гг. Для идентификации необходимых источников использовались ключевые слова: острый панкреатит, инфекция, инфекционные осложнения, панкреонекроз, инфицирование, диагностика, прогнозирование. Поиск проведен с помощью систем и электронных баз данных PubMed, eLIBRARY и Cyberleninka.



## ■ РЕЗУЛЬТАТЫ

### **Этиология и механизмы развития инфекционных осложнений острого панкреатита**

Ряд исследователей считают, что при панкреатит-ассоциированных инфекциях необходимо выделять формы инфекции, развивающиеся на фоне ОП (внепанкреатические), и инфекции, специфичные для данного заболевания [12]. Однако большинство ученых объединяют в одну группу все ИО, развивающиеся при ОП.

Инфицированный панкреонекроз (ИП) является ведущей клинической формой поздней фазы развития ОП и может быть отграниченным (панкреатический абсцесс – инфицированная псевдокиста / инфицированный отграниченный некроз) или неотграниченным (гнойно-некротический парапанкреатит). Именно в этот временной период (3–4 недели течения заболевания) вследствие развития ИО наблюдается второй пик летальности [2–4, 6, 9]. Общая летальность при абсцессах ПЖ составляет 25–30% [13]. Гнойно-некротический парапанкреатит (ГНПП) – это гнойно-секвестральные флегмоны парапанкреатической клетчатки или флегмоны, распространяющиеся по параколической клетчатке (односторонние и/или двусторонние). По размерам ГНПП значительно превосходит инфицированный некроз ткани ПЖ, поэтому на данной стадии заболевания сам панкреонекроз оказывает гораздо меньшее влияние на патофизиологические процессы развития заболевания, чем гнойно-некротическое поражение забрюшинной клетчатки (парапанкреатической и отдаленной от ПЖ). Летальность при ГНПП варьирует от 39 до 70% [14]. Установлено, что ИО, развивающиеся в поздние сроки ( $\geq 3$  недели), характеризуются более низкой частотой летальных исходов, чем инфекции, присоединяющиеся в первые 3 недели от начала ОП [15].

По данным A. Leppaniemi и соавт. (2019), инфицирование панкреатического и перипанкреатического некроза встречается примерно у 20–40% пациентов с тяжелым ОП и сопровождается ухудшением функции органов. В систематическом обзоре и метаанализе, включающем 6970 пациентов, смертность у пациентов с инфицированным некрозом и органной недостаточностью составила 35,2%, в то время как при стерильном некрозе с органной недостаточностью – 19,8%. У пациентов с инфицированным некрозом без органной недостаточности смертность составила 1,4% [6].

Сроки инфицирования некротизированных тканей ПЖ и ППК остаются предметом дискуссий. Большинство специалистов отмечают, что наиболее частым сроком развития ИО острого панкреатита является период 3–4 недели заболевания [2–4, 6]. Вместе с тем ряд авторов указывают, что в некоторых случаях (у крайне тяжелых пациентов) инфекционные осложнения могут развиваться и раньше. Инфицирование зон некроза ПЖ и ППК выявляют на первой неделе заболевания у 24% пациентов, на второй – у 36%, на третьей – у 71% пациентов [11].

Вероятность развития инфекционных осложнений ОП пропорциональна степени некроза ПЖ, распространенности поражения ППК и тяжести заболевания [16]. У пациентов с легкой формой ОП инфекционные осложнения развиваются крайне редко, в связи с чем они не нуждаются в специализированном лечении и антимикробной терапии. В тяжелых случаях некротизирующего ОП обширные зоны некроза и ишемии ПЖ, окружающей ее забрюшинной клетчатки способны вызвать чрезмерную активацию цитокинов и неконтролируемую системную воспалительную реакцию, обуславливающую вторичную по отношению к этому процессу диссеминацию возбудителей и генерализацию инфекции [6, 16].

Понимание патогенеза бактериальной контаминации при остром панкреатите важно для определения целевых точек профилактики гнойных осложнений. Инфицирование стерильных зон некроза ПЖ и окружающей парапанкреатической клетчатки обусловлено проникновением в эти зоны условно-патогенной эндогенной или экзогенной микрофлоры [17]. Остается спорным вопрос, каким образом микроорганизмы достигают места локализации инфекции при панкреатите. В качестве наиболее вероятных путей указываются транслокация их из кишечника, гематогенная диссеминация, попадание возбудителя в поджелудочную железу во время рефлюкса содержимого желчевыводящих путей или двенадцатиперстной кишки. Кровь, перитонеальный экссудат и мезентериальные лимфатические узлы могут являться промежуточными источниками для распространения бактерий из просвета кишечника [18]. Экзогенный путь инфицирования подразумевает контаминацию зон некроза во время операций, через дренажи, тампоны, при проведении чрескожной (или трансмуральной) тонкоигольной пункции. По данным различных авторов, инфицирование происходит практически в 100% случаев ранних операций, сопровождающихся вскрытием капсулы ПЖ и забрюшинной клетчатки [16].

Микрофлора желудочно-кишечного тракта является основным источником инфицирования некротизированных тканей при ОП. Об этом свидетельствует выделение из очагов ИП микрофлоры, характерной для биоценоза толстой кишки. Множество исследований на моделях ОП подтверждает данное утверждение [17]. Вместе с тем попытка изолированного антибактериального воздействия на микрофлору толстой кишки в эксперименте не позволила статистически значимо уменьшить степень бактериальной контаминации поджелудочной железы [19]. По данным ряда авторов, тонкая кишка является основным источником бактерий при инфицированном панкреонекрозе. Так, в исследовании R. Senosak и соавт. (2015) полная ликвидация гипотетического источника вторичного инфицирования путем выполнения тотальной колэктомии и наложения илеоректального анастомоза одновременно с моделированием острого панкреатита у крыс сопровождалась ростом микробной контаминации тонкой кишки с последующим инфицированием поджелудочной железы [20].

Системные нарушения микроциркуляции, повышение внутрибрюшного давления, рефлекторное сужение кровеносных сосудов внутренних органов, ишемия и гипоксия кишечника могут вызвать нарушение функции кишечного барьера и привести к бактериальной транслокации при тяжелом остром панкреатите [17, 18].

Бактериальная транслокация означает процесс перемещения микроорганизмов и/или продуктов их жизнедеятельности со слизистой оболочки кишки в экстраинтестинальные стерильные ткани организма [21]. Представления о конкретных механизмах бактериальной транслокации при ОП постоянно уточняются и совершенствуются. L. Jia и соавт. (2020), используя флуоресцентно меченный штамм *Lactobacillus plantarum* у мышей с острым церулеин-индуцированным панкреатитом, подтвердили возможность лимфогенного переноса микроорганизмов из просвета желудочно-кишечного тракта в парапанкреатические и брыжеечные лимфатические узлы с последующим накоплением в ткани ПЖ [22]. По данным H. Wang и соавт. (2020), через 18 ч после моделирования ОП у крыс частота транслокации микроорганизмов в системный кровоток (нижнюю полую вену) составила 40% [23]. В клинических условиях фрагменты бактериальной ДНК в периферической венозной крови обнаруживают у



68,8% пациентов с тяжелым острым панкреатитом в течение первых 3 суток с момента госпитализации [19].

Недавние исследования продемонстрировали, что изменения в составе и количестве микроорганизмов в кишечнике могут влиять на тяжесть течения ОП [24, 25]. По данным М. Zou и соавт. (2022), при исследовании кишечных бактерий у пациентов с ОП при поступлении были обнаружены выраженные различия в их микробном разнообразии и составе в сравнении со здоровыми людьми [24]. Установлено, что повышенная экспрессия условно-патогенных микроорганизмов, таких как *Enterococcus faecium* и *Finegoldia magna*, в микробиоме кишечника является потенциальным предиктором тяжести ОП и развития инфекционных осложнений. S. Yu и соавт. (2020) выявили разные профили состава микрофлоры толстой кишки при разных степенях тяжести ОП: легкая форма характеризовалась преобладанием бактерий рода *Bacteroides*, средняя – *Escherichia* и *Shigella*, тяжелая – *Enterococcus* [25].

Наиболее часто выделяемыми микроорганизмами являются грамотрицательные бактерии, включая *Escherichia coli*, *Pseudomonas aeruginosa* и *Enterobacteriaceae* [26]. По сведениям H.Z. Chen и соавт. (2017), при анализе микробиологических посевов 87 пациентов с инфицированными осложнениями ОП в 61,3% случаев преобладала ассоциативная бактериальная флора, изолированный рост грамположительных культур отмечен у 32,2% пациентов, грамотрицательных – у 9,2%. Сопутствующую грибковую инфекцию наблюдали у 19,5% пациентов, а наиболее распространенными изолятами явились *Escherichia coli* (29,9%) и *Staphylococcus spp.* (24,1%) [27].

По нашим сведениям, полученным при анализе 225 патологоанатомических исследований умерших в связи с тяжелым ОП, выявлены 2 весьма важные особенности [28, 29]. Во-первых, только у 65 (28,9%) умерших был диагностирован инфицированный панкреонекроз, в остальных случаях (160–71,1%) процесс имел асептический характер. Причем в группе умерших в ранние сроки – до 2 недель от начала заболевания (n=140) хотя и значительно реже, но все же наблюдалось инфицирование – 17 умерших (12,1%), в группе с более поздней летальностью (n=85) инфицирование выявлялось чаще – у 48 (56,5%). Полученные данные свидетельствуют о том, что неблагоприятные исходы при тяжелых формах острого панкреатита в большинстве случаев были связаны с причинами неинфекционного происхождения. Во-вторых, в большинстве посевов обнаружена госпитальная флора, тогда как кишечная высевалась на порядок реже. Результаты посевов гноя у 65 умерших в связи с тяжелым острым панкреатитом оказались следующими: *Staphylococcus aureus* (28,6%), *Klebsiella* (20%), неферментирующая Грам(–) флора (20%), *Staphylococcus epidermidis* (14,3%), *Escherichia coli* (14,3%), *Pseudomonas aeruginosa* (11,3%), *Proteus* (5,7%), грибы рода *Candida* (5,7%), *Streptococcus pyogenes* (2,9%), *Streptococcus fecalis* (2,9%), *Enterococcus* (2,9%), патогенная Грам(–) флора (2,9%), условно-патогенная Грам(–) флора (2,9%). При этом микробная монокультура в посевах определялась в 57,1%, ассоциация из 2 микроорганизмов – в 34,3%, из 3 – в 8,6% случаев. Во всех случаях рост микроорганизмов наблюдался при посеве материала, взятого у умерших, которым выполнялись оперативные вмешательства. Из этого следует, что хирургические вмешательства и оставление дренажей представляют собой вторичный путь инфицирования – проникновения госпитальной инфекции с ее последующим доминированием на поздних стадиях ОП.

До недавнего времени внепанкреатические инфекции, возникающие в условиях стационара, оставались вне поля зрения научного сообщества. Однако последние исследования проливают свет на их значимость. В то же время информация о случаях внепанкреатической инфекции при ОП крайне ограничена. Важно отметить, что потенциальная связь между наличием инфекционного очага где-то в другом месте организма и развитием ИО ОП остается неизученной. Кроме того, имеющиеся сведения о влиянии таких внепанкреатических инфекций на исход заболевания неоднозначны [26].

Внепанкреатическая инфекция определяется как наличие у пациентов с ОП одного или более инфекционных очагов в органах, отличных от поджелудочной железы, подтвержденных бактериологическим исследованием. Наиболее частыми локализациями внепанкреатической инфекции являются: дыхательные пути, кровь, брюшная полость, желчевыводящие и мочевыводящие пути, а также выявление *Clostridium difficile* в кале [30].

Так, в ретроспективном исследовании, проведенном в Нидерландах, среди 731 пациента с ОП у каждого четвертого (26%) были выявлены внепанкреатические инфекции, такие как пневмония и/или бактериемия. Важно отметить, что наличие таких инфекций оказалось фактором риска развития инфицированного некроза поджелудочной железы. Инфицированный панкреонекроз диагностировался в среднем на 26-й день от начала заболевания, а бактериемия/пневмония – на 7-й день. При этом в 61% случаев панкреатической инфекции возбудитель был идентичен тому, что обнаружили во внепанкреатических очагах [31]. Аналогичные данные получены и в проспективном испанском исследовании, где из 176 пациентов с ОП у 25% развились внепанкреатические инфекции, включая пневмонию, инфекции мочевыводящих путей, катетер-ассоциированные инфекции и бактериемию. Было установлено, что пневмония и/или бактериемия ассоциированы с повышенным риском летального исхода у пациентов с ОП [32]. Американское исследование, охватившее более 11 тысяч пациентов с ОП, показало, что 15% случаев смерти были обусловлены внутрибольничными инфекциями. Внепанкреатические инфекции также повышали летальность у пациентов с ОП, даже с учетом тяжести основного заболевания [33]. Согласно ретроспективному исследованию G. Grajales-Figueroa и соавт. (2019), наличие внепанкреатических инфекций у пациентов с ОП существенно повышало риск развития инфицированного панкреонекроза и органной недостаточности [26]. Новсе-данные, опубликованные T. Ni в 2023 г., свидетельствуют о том, что наличие внепанкреатической инфекции ухудшает тяжесть течения заболевания, увеличивает количество оперативных вмешательств, длительность лечения в стационаре и повышает летальность у пациентов с ОП [30]. В исследование было включено 144 пациента с ОП. У 58 из них были обнаружены инфекции, не связанные с поджелудочной железой. Чаще всего такие инфекции поражали дыхательные пути (40,8% случаев), мочевыводящие пути (24,5%) и приводили к бактериемии (11,2%). Реже всего инфекция локализовалась в желчных путях (5,1%). В среднем инфицирование происходило на 4–7-й день пребывания в стационаре. Среди возбудителей инфекций преобладали грамотрицательные бактерии (58%), за ними следовали грибковые инфекции (24,5%) и грамположительные бактерии (17,5%). Наиболее часто встречались следующие микроорганизмы: *Acinetobacter baumannii* (26,4%), *Candida albicans* (17,5%) и *Klebsiella pneumoniae* (13,2%).



## **Прогнозирование и диагностика инфекционных осложнений острого панкреатита**

Выявление пациентов с высоким риском развития ИО на ранней стадии прогрессирования ОП имеет решающее значение для профилактической антибиотикотерапии с целью предотвращения септических осложнений, что потенциально снижает заболеваемость, смертность, а также продолжительность использования ресурсов отделения интенсивной терапии и госпитализаций [34].

Известно, что инфицирование при панкреонекрозе имеет вторичный характер, редко развиваясь до 2–3-й недели заболевания, однако не единичны случаи, когда инфекция присоединяется в ранние сроки, что требует поиска ранних предикторов ее развития [3, 4].

Ранняя, опережающая диагностика инфекционных осложнений ОП крайне затруднительна из-за отсутствия достоверных клинико-диагностических маркеров. Применяемые для этой цели общеклинические клинико-лабораторные признаки инфекционных осложнений (гипертермия, ознобы, слабость, отсутствие аппетита, увеличение количества лейкоцитов в крови, нейтрофилез, сдвиг лейкоцитарной формулы, ускорение СОЭ) почти всегда встречаются у пациентов с ОП при резорбции в кровоток продуктов стерильного некроза [27]. Существующие методы диагностики ИО острого панкреатита не всегда отвечают требованиям клинической ситуации. Прогностические и оценочные интегральные шкалы предназначены для выявления тяжелой формы, прогнозирования исхода заболевания, динамической оценки состояния пациента, при этом показателей, позволяющих в раннюю фазу развития заболевания точно спрогнозировать его инфекционные осложнения, в настоящее время не представлено [35].

В настоящее время для диагностики воспалительной реакции и развития ИО при ОП применяются различные биомаркеры, наиболее распространенными из которых являются С-реактивный белок (СРБ) и прокальцитонин [3, 4, 6, 36].

С-реактивный белок – это белок острой фазы, который синтезируется в печени в ответ на воспалительные процессы и инфекции, стимулируемые цитокинами, в частности ИЛ-6. Пик концентрации СРБ обычно достигается в течение 72 ч после появления первых симптомов заболевания. Исследования показали, что повышенный уровень СРБ может указывать на тяжесть острого панкреатита [36]. В настоящее время считается, что уровень СРБ, превышающий 150 мг/л через 48 ч от начала заболевания, является предиктором некроза ПЖ и тяжелого течения ОП с чувствительностью и специфичностью 61 и 90% соответственно [6]. Наиболее часто этот маркер используется для диагностики острых воспалительных состояний и некротических процессов, а также для оценки эффективности терапевтических мер. Вместе с тем увеличение уровня СРБ в ряде случаев может быть обусловлено неспецифическими для инфекционного процесса причинами, что снижает его диагностическую значимость и не позволяет использовать для подтверждения воспаления инфекционной этиологии [37]. По данным Н. Chen и соавт. (2017), при повышении значения уровня СРБ до 257,50 мг/л в первые 48 ч от начала ОП вероятность инфицирования возрастала в 1,8 раза. Хотя специфичность этого показателя была высокой (89,1%), чувствительность составила всего лишь 44,8% [27].

Концентрация прокальцитонина (ПКТ) в случае генерализованной бактериальной, паразитарной или грибковой инфекции с наличием системных проявлений

возрастает быстро и существенно. Высокие значения ПКТ являются предвестниками развития сепсиса и/или полиорганной недостаточности [27]. Многочисленные исследования показали, что измерение уровня ПКТ в сыворотке крови может быть полезным инструментом для оценки риска развития инфицированного панкреонекроза [6]. ПКТ имеет высокую специфичность, но его значения могут повышаться в отсутствие инфекции в первые 3 суток после травмы, при обширном повреждении органов и тканей, токсическом повреждении печени и у пациентов после трансплантации органов с применением иммуносупрессии [38]. Такое «неинфекционное» повышение снижает его диагностический потенциал. По данным D. Tarjan и соавт. (2024), эффективность определения уровня ПКТ в прогнозировании развития ИП может варьироваться в зависимости от стадии заболевания, в первые 3 суток от начала ОП прокальцитонин имел низкую прогностическую точность (AUC 0,69) в отношении инфицирования [39].

Для оценки интенсивности воспалительной реакции при ОП также пользуются количественным определением цитокинов ИЛ-6, ИЛ-10, ФНО- $\alpha$  и др. [40]. В тандеме с определением уровня прокальцитонина их используют как критерий инфицирования очагов панкреонекроза. Согласно исследованию, опубликованному в 2015 г. D.W. Jekarl и соавт., при оценке 13 цитокинов у 127 пациентов с ССВО, среди которых в 97 случаях был подтвержденный диагноз «сепсис», СРБ, ПКТ и ИЛ-6 являлись наиболее информативными показателями для диагностики развития инфекции. При этом другие исследованные цитокины не показали значимой связи с этим состоянием [41]. По данным J. Yao и соавт. (2024), высокие концентрации ИЛ-1 $\beta$ , ИЛ-5, ИЛ-6, ИЛ-8, ИЛ-10, ИЛ-17 и ФНО- $\alpha$  в сыворотке крови пациентов с ОП коррелируют со степенью тяжести заболевания. При этом было установлено, что наличие острых жидкостных скоплений ассоциировалось с высокими уровнями ИЛ-6, плевральный выпот был связан с повышенными уровнями ИЛ-1 $\beta$ , ИЛ-6, ИЛ-8 и ИЛ-10. Кроме того, высокие уровни ИЛ-6 и ИЛ-10 повышали риск развития асцита [42].

Дифференциальная диагностика стерильного и инфицированного некроза является ключевым звеном в определении дальнейшей тактики лечения. Она основана на получении положительного результата бактериологического анализа аспирата из зоны некроза, полученного при тонкоигольной аспирационной пункции (ТАП) под контролем УЗИ или КТ, обнаружении газа в перипанкреатических скоплениях при КТ и клинических признаках инфекционного процесса [3, 4, 6].

Главным диагностическим критерием инфицирования некроза ПЖ является ТАП с последующим бактериологическим исследованием (чувствительность 88%, специфичность 90%) [3, 4]. Микробиологическое исследование позволяет получить первичный ответ о наличии или отсутствии микроорганизмов уже через несколько часов после пункции, а в течение суток возможно получить и качественный состав микрофлоры с чувствительностью к антибиотикам. Некоторые исследователи указывают на отрицательный бактериологический результат тонкоигольной пункции у 10–25% пациентов с ИП, поэтому считают более важным опираться на клинические критерии инфицирования при выборе лечебной тактики [27]. Опрос среди международных экспертов показал, что рутинное использование ТАБ большинством из них не выполняется, а 15% ТАП не выполняет никогда [6].

Достоверным КТ-признаком инфицирования панкреатического некроза или жидкостного скопления является наличие пузырьков газа [3, 4, 6]. Однако газ



при КТ-исследованиях пациентов с ИП выявляется только в менее чем 50% случаев [43]. Кроме того, судить о природе газа в некротических тканях после проведения ТАП практически невозможно. Необходимо заметить, что у пациентов с тяжелым течением ОП с отрицательной ТАП и без рентгенологических признаков инфицирования при операции в 20% обнаруживается ИП [44].

За последние годы появились публикации о высокой диагностической и прогностической значимости пресепсина (ПСП/PSEP, или sCD14-ST) – белка, образуемого макрофагами в процессе фагоцитоза инфекционных агентов [45]. Измеряя уровень ПСП, можно прогнозировать вероятность развития сепсиса до манифестации его клинических симптомов [46]. Согласно исследованию Н. Хiao и соавт. (2022), динамика изменения уровня ПСП в плазме крови пациентов с ОП зависит от степени тяжести заболевания. Было обнаружено, что на 3, 5 и 7-й день от начала ОП концентрация пресепсина возрастала пропорционально тяжести состояния [45]. По данным О. Rotar (2019), при анализе лечения 408 пациентов с ОП критическая концентрация ПСП, свидетельствующая о возникновении ИП, составила 632 пг/мл (чувствительность – 90,1%, специфичность – 92,9%) [47]. Однако на сегодняшний день не установлена значимость определения пресепсина для прогнозирования развития ИО острого панкреатита.

Адреномедуллин, впервые обнаруженный в мозговом слое надпочечников при феохромоцитоме, синтезируется в ответ на действие молекулярных паттернов, ассоциированных с тканевым повреждением или микробной агрессией во многих тканях и органах. Этот гормокин (цитокин с гормональной активностью), действуя аутокринно и паракринно, вызывает сосудорасширяющий и гипотензивный эффект, связанный с повышением уровня циклического аденозинмонофосфата (цАМФ) и образованием оксида азота. Он регулирует микроциркуляцию, снижает сосудистую проницаемость, снижает синтез провоспалительных и повышает синтез противовоспалительных цитокинов, под его воздействием происходит стимуляция диуреза и натрийуреза [48]. Определение уровня адреномедуллина в крови затруднено вследствие его быстрого клиренса за счет быстрого разложения протеазами и связывания с факторами комплемента. Для решения этих проблем предложено измерение уровня среднерегионарного проадреномедуллина (ПАДМ/MR-proADM), который пропорционально отражает уровень адреномедуллина. Полученные ранее данные свидетельствуют о том, что синтез ПАДМ запускается в ответ на инфекцию экспрессией генов семейства кальцитонинов в экстранейроэндокринных структурах (лейкоцитах, эндотелиальных клетках, паренхиматозных органах, легких, сердце, почках) [49]. Установлено раннее повышение концентрации этого биомаркера при развитии бактериальной инфекции. К тому же обращено внимание на значимое повышение его исходного уровня у пациентов с сепсисом, лечение которых закончилось летальным исходом. Это дало основание говорить о возможной прогностической ценности уровня ПАДМ в крови при инфекционном процессе. Предполагается, что MR-proADM может быть предиктором тяжести и исходов сепсиса [50]. Однако в доступной литературе нет данных, посвященных определению ПАДМ для прогнозирования развития и ранней диагностики инфекционных осложнений ОП.

Еще одним кандидатом в маркеры прогнозирования развития ИО острого панкреатита является растворимый триггерный рецептор, экспрессируемый на поверхности зрелых моноцитов и макрофагов (sTREM-1). Синтез sTREM-1 значительно

повышается в присутствии лигандов – PAMP (pathogen-associated molecular pattern) – компонентов бактерий и грибов. При связывании TREM-1 с лигандами активируется сигнальный путь воспаления и от TREM-1 отщепляется фрагмент – sTREM-1, который выходит в системный кровоток, он также обнаруживается в моче, спинномозговой жидкости и других биологических средах. Метаанализ Q. Qin и соавт. (2021) показал, что циркулирующий sTREM-1 продемонстрировал высокую чувствительность (0,85) и умеренную специфичность (0,79) для дифференциальной диагностики сепсиса от синдрома системного воспалительного ответа [51]. Кроме того, было установлено, что быстрое снижение sTREM-1 коррелирует с лучшим исходом. В исследовании L. Jiangchao и соавт. (2021) изучена прогностическая значимость пресепсина, sTREM-1, прокальцитонина и С-реактивного белка при тяжелом ОП, осложненном присоединением инфекции. Пресепсин и sTREM-1 имели более высокую прогностическую ценность, а площадь под кривой составила 0,894 и 0,828 соответственно [52]. Вместе с тем полезность sTREM-1 в качестве биомаркера прогнозирования инфекционных осложнений ОП требует дальнейшей оценки в клинических условиях, измеренных отдельно или в сочетании с другими биомаркерами.

По некоторым данным, апоптоз эндотелиальных клеток является решающим фактором в патогенезе ОП. ССВО и окислительный стресс могут привести к уменьшению количества эндотелиальных клеток, нарушению целостности сосудов и развитию эндотелиальной дисфункции (ЭД) [53]. В результате сначала развивается спазм, потом парез сосудов микроциркуляции, приводящие к сладж-феномену, а затем к нарушению проходимости микроциркуляторного русла, отеку, ишемии и некрозу ткани поджелудочной железы. Существует взаимосвязь механизмов воспаления, коагуляции и эндотелиально-клеточной дисфункции с патофизиологическими реакциями, которые способствуют генерализации инфекционного процесса, что приводит к развитию органной дисфункции при остром панкреатите. Гомоцистеин (ГЦ) – аминокислота, образующаяся в организме при метаболизме метионина. ГЦ в крови легко подвергается процессу окисления, в результате которого освобождаются свободные радикалы в виде супероксида кислорода и перекиси водорода, напрямую повреждающие эндотелий. В когортном исследовании 1880 пациентов с ОП высокий уровень ГЦ в сыворотке крови явился независимым фактором риска развития полиорганной недостаточности у пациентов с данным заболеванием [54].

При ОП в поврежденной ткани ПЖ запускается процесс ремоделирования сосудистого русла, играющий важную адаптивную роль. Одним из важнейших регуляторов ангиогенеза является фактор роста эндотелия сосудов (vascular endothelial growth factor – VEGF) – цитокин, выполняющий также роль регулятора проницаемости сосудистой стенки. В физиологических условиях VEGF продуцируется многими типами клеток, включая эндотелиальные, и обнаруживается в различных органах и тканях. Функция VEGF в организме человека двойственна. С одной стороны, VEGF необходим для стабильности эндотелия и реализации физиологического ангиогенеза, с другой – данный цитокин играет ведущую роль в патологическом ангиогенезе при целом ряде заболеваний [55]. Поскольку VEGF обладает митогенной активностью преимущественно в отношении эндотелиальных клеток, его уровень в крови может служить одним из показателей ЭД. В исследовании E. Aajja и соавт. (2025) на модели острого экспериментального панкреатита, индуцированного введением церулеина, в ткани поджелудочной железы наблюдались существенные изменения



в микроциркуляторном русле, отмечалось ремоделирование сосудов с увеличением их плотности. Поврежденные ацинарные клетки демонстрировали значительное увеличение экспрессии VEGF во время заболевания. Инактивация VEGF приводила к заметным нарушениям ангиогенеза, что сопровождалось уменьшением количества сосудов и снижением их плотности [56].

Перспективным является изучение относительно нового показателя дисфункции эндотелия – количества циркулирующих в плазме крови эндотелиальных клеток. Определения в крови уровня циркулирующих эндотелиальных клеток (ЦЭК) позволяет судить о степени повреждения эндотелия и его репаративной активности. Показано, что степень эндотелиального повреждения коррелирует с увеличением количества ЦЭК в периферической крови. Содержание ЦЭК в периферической крови в настоящее время предлагается рассматривать в качестве предиктора неблагоприятного течения ОП. По данным Д.М. Овсяника (2014), при остром панкреатите наблюдалось статистически значимое увеличение количества циркулирующих эндотелиальных клеток по сравнению с показателями здоровых [57]. У пациентов с признаками деструкции ПЖ и парапанкреатической клетчатки явления эндотелиальной дисфункции более выражены. Прогностическим критерием инфицирования панкреонекроза является наличие в крови пациента во второй фазе течения заболевания 39 и более циркулирующих эндотелиальных клеток в 100 мкл плазмы (чувствительность – 84%, специфичность – 86%). Таким образом, недостаточно изученной остается оценка эндотелиальной дисфункции в диагностике и прогнозировании инфекционных осложнений ОП. В исследовании J. Liu и соавт. (2018) при анализе результатов лечения 42 пациентов с ОП и персистирующей органной недостаточностью в крови наблюдалось повышение уровня ЦЭК [58]. Тем не менее остается неясным, связан ли данный маркер эндотелиальной дисфункции с формированием и течением инфекционных осложнений ОП.

Одним из новых направлений в диагностике системной инфекции является исследование поверхностных рецепторов иммунокомпетентных клеток [35]. Из этой группы наибольший научный интерес представляет CD64, который постоянно представлен только на мембранах макрофагов и моноцитов. Появление и увеличение экспрессии CD64 на поверхности нейтрофилов является признаком инфекции и сепсиса, что убедительно показано во многих исследованиях. По данным X. Huang и соавт. (2024), определение экспрессии CD64 может быть использовано в качестве раннего предиктора прогнозирования и оценки риска развития ИО у пациентов с ОП (AUC 0,859, чувствительность 80,8%, специфичность 87,5%) [59]. Характерно, что появление и нарастание CD64-индекса опережает проявление клинических признаков инфекции, однако возможность использования его в качестве маркера для прогнозирования развития ИО при ОП до сих пор детально не изучена.

Моноциты здоровых людей экспрессируют на своей поверхности молекулы главного комплекса гистосовместимости II типа (HLA-DR) в высокой плотности. Моноциты с уменьшенной или отсутствующей экспрессией молекул HLA-DR не могут выполнять свою антигенпредставляющую функцию и не обладают способностью продуцировать воспалительные медиаторы в ответ на соответствующие стимулы. С учетом того, что сепсис с патогенетической точки зрения рассматривается как дисбаланс, а чаще всего угнетение врожденного иммунитета, оценка HLA-DR как маркера иммунодефицита при сепсисе представляет определенный интерес. В исследованиях

выявлено, что критическое снижение экспрессии HLA-DR на моноцитах менее 42% является достоверным признаком системной инфекции [35]. По данным ряда авторов, у пациентов с ИП наблюдается низкая экспрессия HLA-DR по сравнению с ОП без инфекционных осложнений [60]. Кроме того, было показано, что персистирующее снижение уровня HLA-DR коррелирует с развитием инфекций с множественной лекарственной устойчивостью. В частности, у пациентов с ОП и низким уровнем экспрессии HLA-DR длительность лечения в отделении интенсивной терапии была в 2,7 раза дольше по сравнению с пациентами, у которых уровень экспрессии был нормальным [61].

## ■ ЗАКЛЮЧЕНИЕ

Наличие инфекционного очага в организме и внепанкреатические инфекции, возникающие в условиях стационара, включая пневмонию, катетер-ассоциированные инфекции и бактериемию, существенно повышают риск инфицирования панкреонекроза и сегодня находятся в поле зрения исследователей. Ни один из лабораторных и инструментальных методов не удовлетворяет запросам клиницистов своевременно выявлять инфицирование некротически измененных тканей поджелудочной железы и забрюшинной клетчатки, тем более служить надежным маркером прогнозирования развития инфекционных осложнений.

---

## ■ ЛИТЕРАТУРА/REFERENCES

1. Iannuzzi JP, King JA, Leong JH, Quan J, Windsor JW, Tanyingoh D, Coward S, Forbes N, Heitman SJ, Shaheen AA, Swain M, Buie M, Underwood FE, Kaplan GG. Global Incidence of Acute Pancreatitis Is Increasing Over Time: A Systematic Review and Meta-Analysis. *Gastroenterology*. 2022 Jan;162(1):122–134. Epub 2021 Sep 25. PMID: 34571026. doi: 10.1053/j.gastro.2021.09.043
2. Hong W, Pan J, Goyal H, Zippi M. Editorial: Acute pancreatitis infection: Epidemiology, prevention, clinical characteristics, treatment, and prediction. *Front Cell Infect Microbiol*. 2023 Mar 21;13:1175195. PMID: 37026058; PMCID: PMC10070966. doi: 10.3389/fcimb.2023.1175195
3. Banks PA, Bollen TL, Dervenis C, Gooszen HG, Johnson CD, Sarr MG, Tsiotos GG, Vege SS; Acute Pancreatitis Classification Working Group. Classification of acute pancreatitis – 2012: revision of the Atlanta classification and definitions by international consensus. *Gut*. 2013 Jan;62(1):102–11. Epub 2012 Oct 25. PMID: 23100216. doi: 10.1136/gutjnl-2012-302779
4. IAP/APA/EPC/IPC/JPS Working Group. International Association of Pancreatology Revised Guidelines on Acute Pancreatitis 2025: Supported and Endorsed by the American Pancreatic Association, European Pancreatic Club, Indian Pancreas Club, and Japan Pancreas Society. *Pancreatology*. 2025 Jul 10:S1424-3903(25)00085-7. Epub ahead of print. PMID: 40651900. doi: 10.1016/j.pan.2025.04.020
5. Yao J, Zhang S, Zhou F, Zhuang M, Fei S. The relationship between inflammatory cytokines and in-hospital complications of acute pancreatitis. *Immun Inflamm Dis*. 2024 Feb;12(2):e1203. PMID: 38411379; PMCID: PMC10898203. doi: 10.1002/iid3.1203
6. Leppäniemi A, Tolonen M, Tarasconi A, Segovia-Lohse H, Gamberini E, Kirkpatrick AW, Ball CG, Parry N, Sartelli M, Wolbrink D, van Goor H, Baiocchi G, Ansaloni L, Biffi W, Coccolini F, Di Saverio S, Kluger Y, Moore E, Catena F. 2019 WSES guidelines for the management of severe acute pancreatitis. *World J Emerg Surg*. 2019 Jun 13;14:27. PMID: 31210778; PMCID: PMC6567462. doi: 10.1186/s13017-019-0247-0
7. Garg PK, Singh VP. Organ Failure Due to Systemic Injury in Acute Pancreatitis. *Gastroenterology*. 2019 May;156(7):2008–2023. Epub 2019 Feb 12. PMID: 30768987; PMCID: PMC6486861. doi: 10.1053/j.gastro.2018.12.041
8. Schepers NJ, Bakker OJ, Besselink MG, Ahmed Ali U, Bollen TL, Gooszen HG, van Santvoort HC, Bruno MJ; Dutch Pancreatitis Study Group. Impact of characteristics of organ failure and infected necrosis on mortality in necrotising pancreatitis. *Gut*. 2019 Jun;68(6):1044–1051. Epub 2018 Jun 27. PMID: 29950344. doi: 10.1136/gutjnl-2017-314657
9. Vaishnavi C, Bush N, Kochhar R. Infections in Acute Pancreatitis: A Review. *J Gastrointest Infect*. 2019;9(1):28–37. doi: 10.5005/jp-journals-10068-3030
10. Song B, Liu P, Fu K, Liu C. Developing a predictive model for septic shock risk in acute pancreatitis patients using interpretable machine learning algorithms. *Digit Health*. 2025 May 25;11:20552076251346361. PMID: 40433305; PMCID: PMC12107010. doi: 10.1177/20552076251346361
11. Wolbrink DRJ, Kolwijck E, Ten Oever J, Horvath KD, Bouwense SAW, Schouten JA. Management of infected pancreatic necrosis in the intensive care unit: a narrative review. *Clin Microbiol Infect*. 2020 Jan;26(1):18–25. Epub 2019 Jun 22. PMID: 31238118. doi: 10.1016/j.cmi.2019.06.017
12. Tian H, Chen L, Wu X, Li F, Ma Y, Cai Y, Song S. Infectious Complications in Severe Acute Pancreatitis: Pathogens, Drug Resistance, and Status of Nosocomial Infection in a University-Affiliated Teaching Hospital. *Dig Dis Sci*. 2020 Jul;65(7):2079–2088. Epub 2019 Nov 5. PMID: 31691173. doi: 10.1007/s10620-019-05924-9
13. Dejonckheere M, Antonelli M, Arvaniti K, Blot K, Creagh-Brown B, de Lange DW, De Waele J, Deschepper M, Dikmen Y, Dimopoulos G, Eckmann C, Francois G, Girardis M, Kouletis D, Labeau S, Lipman J, Lipovestky F, Maseda E, Montravers P, Mikstacki A, Paiva J, Pereyra C, Rello J, Timsit J, Vogelaers D, Blot S; Abdominal Sepsis Study (AbSeS) group on behalf of the Trials Group of the European Society of Intensive Care Medicine. Epidemiology and risk factors for mortality in critically ill patients with pancreatic infection. *J Intensive Med*. 2023 Aug 30;4(1):81–93. PMID: 38263964; PMCID: PMC10800767. doi: 10.1016/j.jointm.2023.06.004



14. Goltsov VR, Savello VE, Bakunov AM, Dymnikov DA, Kurochkin DM, Batig EV. Purulent-Necrotic Parapancreatitis: The Evolution of Views on Treatment. *Annals of HPB Surgery*. 2015;20(3):75–83. doi: 10.16931/1995-5464.2015375-83. (in Russian)
15. Cribari C, Tierney J, LaGrone L. Managing complicated pancreatitis with more knowledge and a bigger toolbox! *Trauma Surg Acute Care Open*. 2025 Apr 14;10(Suppl 1):e001798. PMID: 40400730; PMCID: PMC12094121. doi: 10.1136/tsaco-2025-001798
16. Tran A, Fernando SM, Rochweg B, Inaba K, Bertens KA, Engels PT, Balaa FK, Kubelik D, Matar M, Lenet TI, Martel G. Prognostic factors associated with development of infected necrosis in patients with acute necrotizing or severe pancreatitis-A systematic review and meta-analysis. *J Trauma Acute Care Surg*. 2022 May 1;92(5):940–948. Epub 2021 Dec 20. PMID: 34936587. doi: 10.1097/TA.0000000000003502
17. Patel BK, Patel KH, Bhatia M, Iyer SG, Madhavan K, Mochhala SM. Gut microbiome in acute pancreatitis: A review based on current literature. *World J Gastroenterol*. 2021 Aug 14;27(30):5019–5036. PMID: 34497432; PMCID: PMC8384740. doi: 10.3748/wjg.v27.i30.5019
18. Zhang C, Chen S, Wang Z, Zhang J, Yu W, Wang Y, Si W, Zhang Y, Zhang Y, Liang T. Exploring the mechanism of intestinal bacterial translocation after severe acute pancreatitis: the role of Toll-like receptor 5. *Gut Microbes*. 2025 Dec;17(1):2489768. Epub 2025 Apr 6. PMID: 40243695; PMCID: PMC11980482. doi: 10.1080/19490976.2025.2489768
19. Vinnik YuS, Teplyakova OV, Erguleeva AD. Etiology and pathogenesis of infected pancreatic necrosis. *Pirogov Russian Journal of Surgery*. 2022;(8):90–97. doi: 10.17116/hirurgia202208190. (in Russian)
20. Şenocak R, Yigit T, Kilbaş Z, Coşkun AK, Harlak A, Mentş MÖ, Kılıç A, Günal A, Kozak O. The Effects of Total Colectomy on Bacterial Translocation in a Model of Acute Pancreatitis. *Indian J Surg*. 2015 Dec;77(Suppl 2):412–8. Epub 2013 Jan 31. PMID: 26730036; PMCID: PMC4692848. doi: 10.1007/s12262-013-0855-y
21. Ye S, Si C, Deng J, Chen X, Kong L, Zhou X, Wang W. Understanding the Effects of Metabolites on the Gut Microbiome and Severe Acute Pancreatitis. *Biomed Res Int*. 2021 Oct 19;2021:1516855. PMID: 34712726; PMCID: PMC8548099. doi: 10.1155/2021/1516855
22. Jia L, Chen H, Yang J, Fang X, Niu W, Zhang M, Li J, Pan X, Ren Z, Sun J, Pan LL. Combinatory antibiotic treatment protects against experimental acute pancreatitis by suppressing gut bacterial translocation to pancreas and inhibiting NLRP3 inflammasome pathway. *Innate Immun*. 2020 Jan;26(1):48–61. Epub 2019 Oct 15. PMID: 31615312; PMCID: PMC6974879. doi: 10.1177/1753425919881502
23. Wang H, Li C, Jiang Y, Li H, Zhang D. Effects of Bacterial Translocation and Autophagy on Acute Lung Injury Induced by Severe Acute Pancreatitis. *Gastroenterol Res Pract*. 2020 Feb 13; 2020:8953453. PMID: 32104173; PMCID: PMC7040400. doi: 10.1155/2020/8953453
24. Zou M, Yang Z, Fan Y, Gong L, Han Z, Ji L, Hu X, Wu D. Gut microbiota on admission as predictive biomarker for acute necrotizing pancreatitis. *Front Immunol*. 2022 Aug 29;13:988326. PMID: 36105818; PMCID: PMC9466706. doi: 10.3389/fimmu.2022.988326
25. Yu S, Xiong Y, Xu J, Liang X, Fu Y, Liu D, Yu X, Wu D. Identification of Dysfunctional Gut Microbiota Through Rectal Swab in Patients with Different Severity of Acute Pancreatitis. *Dig Dis Sci*. 2020 Nov;65(11):3223–3237. Epub 2020 Feb 19. PMID: 32076933. doi: 10.1007/s10620-020-06061-4
26. Grajales-Figueroa G, Diaz Hernández HA, Chacón Portillo MA, Uscanga LF, Peláez-Luna M, Hernández Calleros J. Increased Mortality from Extrapancreatic Infections in Hospitalized Patients with Acute Pancreatitis. *Gastroenterol Res Pract*. 2019 Feb 28;2019:2789764. PMID: 30944558; PMCID: PMC6421823. doi: 10.1155/2019/2789764
27. Chen HZ, Ji L, Li L, Wang G, Bai XW, Cheng CD, Sun B. Early prediction of infected pancreatic necrosis secondary to necrotizing pancreatitis. *Medicine (Baltimore)*. 2017 Jul;96(30):e7487. PMID: 28746189; PMCID: PMC5627815. doi: 10.1097/MD.00000000000007487
28. Kudelich OA, Kondratenko GG, Puchkov AF. The character and peculiarities of complications of severe acute pancreatitis according to the results of pathomorphological researches. *Novosti Khirurgii*. 2014;22(3):296–305. doi: 10.18484/2305-0047.2014.3.296. (in Russian)
29. Kudelich OA, Kondratenko GG, Yudina OA, Motolyanets PM. Multivariate analysis of factors associated with immediate causes of death in severe acute pancreatitis. *Novosti Khirurgii*. 2014;22(4):416–427. doi: 10.18484/2305-0047.2014.4.416. (in Russian)
30. Ni T, Wen Y, Zhao B, Ning N, Chen E, Mao E, Zhou W. Characteristics and risk factors for extrapancreatic infection in patients with moderate or severe acute pancreatitis. *Heliyon*. 2023 Jan 20;9(2):e13131. PMID: 36755607; PMCID: PMC9900262. doi: 10.1016/j.heliyon.2023.e13131
31. Besselink MG, van Santvoort HC, Boermeester MA, Nieuwenhuijs VB, van Goor H, Dejong CH, Schaapherder AF, Gooszen HG; Dutch Acute Pancreatitis Study Group. Timing and impact of infections in acute pancreatitis. *Br J Surg*. 2009 Mar;96(3):267–73. PMID: 19125434. doi: 10.1002/bjs.6447
32. Pando E, Alberti P, Hidalgo J, Vidal L, Dopazo C, Caralt M, Blanco L, Gómez-Gavara C, Bilbao I, Balsells J, Charco R. The role of extra-pancreatic infections in the prediction of severity and local complications in acute pancreatitis. *Pancreatology*. 2018 Jul;18(5):486–493. Epub 2018 May 19. PMID: 29802078. doi: 10.1016/j.pan.2018.05.481
33. Wu BU, Johannes RS, Kurtz S, Banks PA. The impact of hospital-acquired infection on outcome in acute pancreatitis. *Gastroenterology*. 2008 Sep;135(3):816–20. Epub 2008 May 28. PMID: 18616944; PMCID: PMC2570951. doi: 10.1053/j.gastro.2008.05.053
34. Badia JM, Amador S, González-Sánchez C, Rubio-Pérez I, Manuel-Vázquez A, Juvany M, Membrilla E, Balibrea JM, Guirao X. Appropriate Use of Antibiotics in Acute Pancreatitis: A Scoping Review. *Antibiotics (Basel)*. 2024 Sep 18;13(9):894. PMID: 39335067; PMCID: PMC11428601. doi: 10.3390/antibiotics13090894
35. Ivanusa SYu, Lazutkin MV, Chebotar AV. Diagnosis and prevention of infectious complications of acute pancreatitis. *Vestnik Rossijskoj Voenno-Medicinskoj Akademii*. 2019;2(66):198–203. (in Russian)
36. Ramirez-Gonzalez LR, Ordonez-Forestieri LR, Garcia A, Iniguez-Martin-Del-Campo MC, Llamas-Hernandez FD, Morfin-Meza KD, Gonzalez-Munoz SE, Capetillo-Texson CE, Gomez-Sierra JP, Suarez-Carreón LO, Cervantes-Guevara G, Cervantes-Perez E, Ramirez-Ochoa S, Alvarez-Villasenor AS, Cortes-Flores AO, Gonzalez-Ojeda A, Fuentes-Orozco C. Procalcitonin as a Predictor of Mortality in Patients with Severe Acute Pancreatitis. *Gastroenterology Res*. 2025 Apr;18(2):56–62. Epub 2025 Apr 20. PMID: 40322192; PMCID: PMC12045753. doi: 10.14740/gr2029
37. Mouliou DS. C-Reactive Protein: Pathophysiology, Diagnosis, False Test Results and a Novel Diagnostic Algorithm for Clinicians. *Diseases*. 2023 Sep 28;11(4):132. PMID: 37873776; PMCID: PMC10594506. doi: 10.3390/diseases11040132
38. Zeng JT, Wang Y, Wang Y, Luo ZH, Qing Z, Zhang Y, Zhang YL, Zhang JF, Li DW, Luo XZ. Elevated procalcitonin levels in the absence of infection in procalcitonin-secreting hepatocellular carcinoma: A case report. *World J Clin Cases*. 2022 Oct 16;10(29):10811–10816. PMID: 36312465; PMCID: PMC9602206. doi: 10.12998/wjcc.v10.i29.10811
39. Tarján D, Szalai E, Lipp M, Verbó M, Kóti T, Erőss B, Teutsch B, Faluhelyi N, Hegyi P, Mikó A. Persistently High Procalcitonin and C-Reactive Protein Are Good Predictors of Infection in Acute Necrotizing Pancreatitis: A Systematic Review and Meta-Analysis. *Int J Mol Sci*. 2024 Jan 20;25(2):1273. PMID: 38279274; PMCID: PMC10816999. doi: 10.3390/ijms25021273
40. Rafaqat S, Patoulis D, Behnouch AH, Sharif S, Klisic A. Interleukins: pathophysiological role in acute pancreatitis. *Arch Med Sci*. 2024 Jan 31;20(1):138–156. PMID: 38414463; PMCID: PMC110895951. doi: 10.5114/aoms/178183
41. Jekarl DW, Kim JY, Lee S, Kim M, Kim Y, Han K, Woo SH, Lee WJ. Diagnosis and evaluation of severity of sepsis via the use of biomarkers and profiles of 13 cytokines: a multiplex analysis. *Clin Chem Lab Med*. 2015 Mar;53(4):575–81. PMID: 25274957. doi: 10.1515/cclm-2014-0607

42. Yao J, Zhang S, Zhou F, Zhuang M, Fei S. The relationship between inflammatory cytokines and in-hospital complications of acute pancreatitis. *Immun Inflamm Dis*. 2024 Feb;12(2):e1203. PMID: 38411379; PMCID: PMC10898203. doi: 10.1002/iid3.1203
43. Zeng Y, Zhang JW, Yang J. Endoscopic management of infected necrotizing pancreatitis: Advancing through standardization. *World J Gastroenterol*. 2025 May 28;31(20):107451. PMID: 40495946; PMCID: PMC12146945. doi: 10.3748/wjg.v31.i20.107451
44. Rodriguez JR, Razo AO, Targarona J, Thayer SP, Rattner DW, Warshaw AL, Fernández-del Castillo C. Debridement and closed packing for sterile or infected necrotizing pancreatitis: insights into indications and outcomes in 167 patients. *Ann Surg*. 2008 Feb;247(2):294–9. PMID: 18216536; PMCID: PMC3806106. doi: 10.1097/SLA.0b013e31815b6976
45. Xiao HL, Wang GX, Wang Y, Tan ZM, Zhou J, Yu H, Xie MR, Li CS. Dynamic blood presepsin levels are associated with severity and outcome of acute pancreatitis: A prospective cohort study. *World J Gastroenterol*. 2022 Sep 21;28(35):5203–5216. PMID: 36188715; PMCID: PMC9516673. doi: 10.3748/wjg.v28.i35.5203
46. Piccioni A, Baroni S, Rozzi G, Belvederi F, Leggeri S, Spagnuolo F, Novelli M, Pignataro G, Candelli M, Covino M, et al. Evaluation of Presepsin for Early Diagnosis of Sepsis in the Emergency Department. *Journal of Clinical Medicine*. 2025;14(7):2480. doi: 10.3390/jcm14072480
47. Rotar O, Khomiak I, Nazarchuck M, Rotar V. Utility of Presepsin for Diagnosis of Infected Acute Necrotizing Pancreatitis. *JOP J. Pancreas*. 2019;20:67–71. doi: 10.1016/j.jhpb.2022.05.502
48. Popov DA, Borovkova UL, Rybka MM, Ramnenok TV, Golukhova EZ. Predictive value of proadrenomedullin in patients with COVID-19. *Russian Journal of Anesthesiology and Reanimatology*. 2020;(6–2):6–12. doi: 10.17116/anaesthesiology20200626. (in Russian)
49. Kiriyaama Y, Tokumaru H, Sadamoto H, Nochi H. Biological Actions of Bile Acids via Cell Surface Receptors. *Int J Mol Sci*. 2025 May 22;26(11):5004. PMID: 40507815; PMCID: PMC12154436. doi: 10.3390/ijms26115004
50. Valeriani E, Falletta A, Pastori D, Porfidia A, Mastroianni CM, Di Bari S, Motta E, Pignatelli P, Oliva A. Midregional-proAdrenomedullin as a prognostic tool in sepsis and septic shock: A systematic review and meta-analysis. *Eur J Clin Invest*. 2024 Sep;54(9):e14225. Epub 2024 Apr 17. PMID: 38632681. doi: 10.1111/eci.14225
51. Qin Q, Liang L, Xia Y. Diagnostic and prognostic predictive values of circulating sTREM-1 in sepsis: A meta-analysis. *Infect Genet Evol*. 2021 Dec;96:105074. Epub 2021 Nov 11. PMID: 34506956. doi: 10.1016/j.meegid.2021.105074
52. Jiangchao L, Zekui Z. Predictive value of presepsin and sTREM-1 in severe acute pancreatitis complicated with peripancreatic infection. *J Clin Emerg*. 2021;22(5):325–328, 334. doi: 10.13201/j.issn.1009-5918.2021.05.007
53. Wang J, Chen X, Qin C, Zeng X, Du X, Wang D. The endothelial activation and stress index is a potential prognostic indicator for patients with acute pancreatitis managed in the intensive care unit: a retrospective study. *Front Med (Lausanne)*. 2024 Dec 11;11:1498148. PMID: 39722816; PMCID: PMC11668595. doi: 10.3389/fmed.2024.1498148
54. Li J, Luo S, Tan C, Shi T, Wang Y, Wang H. Hyperhomocysteinemia Associated with Multiple Organ Failure in Acute Pancreatitis Patients. *Biomed Res Int*. 2020 Jan 21;2020:6960497. PMID: 32090108; PMCID: PMC6996689. doi: 10.1155/2020/6960497
55. Grobbelaar C, Steenkamp V, Mabeta P. Vascular Endothelial Growth Factor Receptors in the Vascularization of Pancreatic Tumors: Implications for Prognosis and Therapy. *Curr Issues Mol Biol*. 2025 Mar 10;47(3):179. PMID: 40136433; PMCID: PMC11941243. doi: 10.3390/cimb47030179
56. Aajja E, Lefort H, Mahibullah S, Frederic D, Vandooren L, Henriët P, Tyteca D, Pierreux CE. Acinar-Derived VEGF-A Orchestrates Blood Vascular Remodeling and Preserves Microvessels During Acute Pancreatitis. *bioRxiv*. 2025.07.06.663280; doi: 10.1101/2025.07.06.663280
57. Ovsianik DM. The diagnosis of infected pancreatic necrosis based on an assessment of indicators of endothelial dysfunction. *Novosti Khirurgii*. 2014;22(4):428–434. doi: 10.18484/2305-0047.2014.4.428. (in Russian)
58. Liu J, Zou GJ, Yang L, Rong S, Li BQ, Tong ZH, Li WQ, Li JS. Early Prediction of Persistent Organ Failure by Circulating Endothelial Progenitor Cells in Patients With Acute Pancreatitis. *Shock*. 2018 Sep;50(3):265–272. PMID: 29200137. doi: 10.1097/SHK.0000000000001065
59. Huang X, Wu L, Ouyang Q, Huang Y, Hong L, Liu S, Yang K, Ning D, Tan CC. Neutrophil CD64 index as a new early predictive biomarker for infected pancreatic necrosis in acute pancreatitis. *J Transl Med*. 2024 Feb 29;22(1):218. PMID: 38424643; PMCID: PMC10905911. doi: 10.1186/s12967-024-04901-9
60. Liu S, Luo W, Sztarmay P, Zhang X, Lin JW, Chen L, Liu D, Sutton R, Xia Q, Jin T, Liu T, Huang W. Monocytic HLA-DR Expression in Immune Responses of Acute Pancreatitis and COVID-19. *Int J Mol Sci*. 2023 Feb 7;24(4):3246. PMID: 36834656; PMCID: PMC9964039. doi: 10.3390/ijms24043246
61. Yu ZX, Chen XC, Zhang BY, Liu N, Gu Q. Association between HLA-DR Expression and Multidrug-resistant Infection in Patients with Severe Acute Pancreatitis. *Curr Med Sci*. 2018 Jun;38(3):449–454. Epub 2018 Jun 22. PMID: 30074211. doi: 10.1007/s11596-018-1899-9



<https://doi.org/10.34883/PI.2026.15.1.050>  
УДК 616.33-089.848



Хоробрых Т.В., Агаджанов В.Г., Кадилов Д.Д.✉, Ивашов И.В., Спартак А.А., Романовский А.А., Крылова М.Ю.

Институт клинической медицины имени Н.В. Склифосовского Первого Московского государственного медицинского университета имени И.М. Сеченова, Москва, Россия

## 3D-моделирование в реконструктивной хирургии рецидивных грыж пищеводного отверстия диафрагмы

**Конфликт интересов:** не заявлен.

**Вклад авторов:** концепция и дизайн исследования, редактирование, написание текста – Хоробрых Т.В.; концепция и дизайн исследования, редактирование, сбор материала, обработка, написание текста – Агаджанов В.Г.; концепция и дизайн исследования, редактирование, сбор материала, написание текста – Кадилов Д.Д.; сбор материала, обработка, написание текста – Ивашов И.В.; редактирование, обработка, написание текста – Спартак А.А., Романовский А.А., Крылова М.Ю.

Подана: 08.10.2025

Принята: 05.02.2026

Контакты: kadirov\_dd@mail.ru

### Резюме

**Введение.** Мини-инвазивное лечение рефлюкс-эзофагита и грыж пищеводного отверстия диафрагмы представляет собой актуальную проблему современной хирургии. Согласно статистике, частота как ранних, так и отдаленных послеоперационных осложнений может достигать 17%, при этом до 9% пациентов нуждаются в повторной операции. Анатомические особенности кардиоэзофагеальной зоны не только делают хирургическое вмешательство технически сложным, но и увеличивают вероятность неудач и ятрогенных повреждений, что обуславливает необходимость в более точных методах планирования операций. 3D-моделирование позволяет создать на дооперационном этапе более детальную картину области предстоящего оперативного вмешательства и окружающих анатомических структур. Кроме того, предоперационное компьютерное моделирование, учитывая анатомические особенности пациента, может повлиять на выбор доступа, расстановку троакаров, а также планирование пластики пищеводного отверстия диафрагмы.

**Цель.** Оценить эффективность применения 3D-моделирования при хирургическом лечении рецидивных грыж пищеводного отверстия диафрагмы.

**Материалы и методы.** В период с ноября 2021 года по апрель 2025 года в клинике факультетской хирургии № 2 им. Г.И. Лукомского Сеченовского университета по поводу грыжи пищеводного отверстия диафрагмы (ГПОД) проходили лечение 39 пациентов. Для оценки метода 3D-моделирования была сформирована основная группа из 15 пациентов с рецидивными ГПОД. Были изучены анатомические особенности интересующей области с целью планирования объема предстоящей операции. Полученные данные в последующем сопоставлены с интраоперационной картиной. Группу сравнения составили 24 пациента с тотальными, субтотальными и рецидивными ГПОД, которым не проводилось предоперационное 3D-моделирование.

**Результаты.** В основной группе среднее время операции составило  $214 \pm 59$  минут, среднее время пребывания в стационаре –  $10 \pm 4$  суток. За время наблюдения рецидивов зарегистрировано не было. Интраоперационные осложнения в группе с предварительной 3D-реконструкцией отсутствовали. В группе сравнения отмечена перфорация полого органа при мобилизации пищевода у 1 (4,2%) пациента, а также кровотечение из левой желудочной артерии в 2 (8,3%) случаях.

**Заключение.** Предоперационная МСКТ с 3D-моделированием при рецидивных ГПОД позволяет повысить точность и эффективность планирования объема оперативного вмешательства, что способствует снижению частоты интраоперационных осложнений.

**Ключевые слова:** рефлюкс-эзофагит, рецидивная грыжа пищеводного отверстия диафрагмы, компьютерная томография, предоперационная навигация, 3D-моделирование

---

Khorybykh T., Agadzhyanov V., Kadirov D.✉, Ivashov I., Spartak A., Romanovskii A., Krylova M.

N.V. Sklifosovskiy Institute of Clinical Medicine of I.M. Sechenov First Moscow State Medical University, Moscow, Russia

## 3D Modeling in Reconstructive Surgery for Recurrent Hiatal Hernias

**Conflict of interest:** nothing to declare.

**Authors' contribution:** study concept and design, editing, text writing – Khorybykh T.; study concept and design, editing, collecting material, processing, text writing – Agadzhyanov V.; study concept and design, editing, collecting material, text writing – Kadirov D.; material collecting, processing, text writing – Ivashov I.; editing, processing, text writing – Spartak A., Romanovskii A., Krylova M.

Submitted: 08.10.2025

Accepted: 05.02.2026

Contacts: kadirov\_dd@mail.ru

### Abstract

---

**Introduction.** Minimally invasive treatment of reflux esophagitis and hiatal hernias represents a relevant issue in modern surgery. According to statistics, the incidence of both early and long-term postoperative complications can reach up to 17%, with up to 9% of patients requiring reoperation. The anatomical features of the esophagogastric junction make surgical intervention not only technically challenging but also increase the likelihood of failures and cases of iatrogenic injuries, necessitating more precise methods for surgical planning. 3D modeling allows creating a more detailed preoperative representation of the intended surgical intervention area and surrounding anatomical structures. Furthermore, preoperative computer modeling, taking into account patients' anatomical peculiarities, can affect the choice of surgical access, trocar placement, and the planning of the diaphragmatic esophageal hiatus repair.

**Purpose.** To evaluate the effectiveness of 3D modeling in surgical treatment of recurrent hiatal hernias.



**Materials and methods.** Between November 2021 and April 2025, 39 patients were treated for hiatal hernia (HH) at the clinic of Faculty Surgery No. 2 named after G.I. Lukomsky, Sechenov University. To evaluate the 3D modeling technique, a main study group was formed, comprising 15 patients with recurrent HH. The anatomical features of the area of interest were investigated to plan the extent of the forthcoming surgery. The data obtained were subsequently compared with the intraoperative findings. The comparison group consisted of 24 patients with total, subtotal, and recurrent HH who did not undergo preoperative 3D modeling.

**Results.** In the main group, the mean operative time was  $214 \pm 59$  minutes, and the mean hospital stay was  $10 \pm 4$  days. No recurrences were registered during the follow-up period. There were no intraoperative complications in the group with preliminary 3D reconstruction. In the comparison group, a hollow organ perforation during esophageal mobilization was observed in one (4.2%) patient, and bleeding from the left gastric artery occurred in 2 (8.3%) cases.

**Conclusion.** Preoperative MDCT with 3D modeling for recurrent HH allows improving both accuracy and efficiency in planning the extent of surgical intervention, thus decreasing the incidence of intraoperative complications.

**Keywords:** reflux esophagitis, recurrent hiatal hernia, computed tomography, preoperative navigation, 3D modeling

## ■ ВВЕДЕНИЕ

В мировой литературе одной из актуальных областей исследования является хирургическое лечение рефлюкс-эзофагита и грыж пищеводного отверстия диафрагмы (ГПОД). Диагностике и лечению данной патологии посвящено множество исследований. По данным Всемирной гастроэнтерологической организации (ВГО), симптомы гастроэзофагеальной рефлюксной болезни (ГЭРБ) наблюдаются у 18–46% населения развитых стран, в том числе и в Российской Федерации [1–3].

Лапароскопический доступ признан предпочтительным методом лечения ГЭРБ и ГПОД. Согласно статистике, частота как ранних, так и отдаленных послеоперационных осложнений после хирургического вмешательства в области пищеводно-желудочного перехода может достигать 17%. Наиболее частым осложнением является рецидив ГЭРБ и ГПОД, который встречается в 4–24% случаев, при этом до 9% пациентов нуждаются в повторной операции. Это остается одной из главных проблем антирефлюксной хирургии [4–7].

Повторные реконструктивные операции в области пищеводно-желудочного перехода остаются важной клинической проблемой, что связано с их особой сложностью, а также частым использованием открытого доступа (13,3%) [7].

Использование минимально инвазивных методов не всегда технически возможно, но является довольно перспективным направлением. Положительный результат при повторных реконструктивных вмешательствах достигается в 23–89% случаев, и с каждой следующей операцией этот процент уменьшается. Результативность после первой реконструкции составляет 76% отличных, хороших и удовлетворительных результатов и 24% неудовлетворительных; после второй – 50% отличных, хороших и удовлетворительных и 50% – неудовлетворительных [8–10].

Анатомические особенности кардиоэзофагеальной зоны не только делают хирургическое вмешательство технически сложным, но и увеличивают вероятность случаев ятрогенных повреждений. В различных исследованиях сообщается о частоте интраоперационных повреждений, варьирующей от 1 до 15% (перфорация полых органов, кровотечение, травматизация блуждающего нерва, а также нарушение анатомической структуры диафрагмы) [11, 12].

Основной объективной причиной неудач оперативных вмешательств, а именно рецидива ГПОД, являются индивидуальные особенности анатомии: большие размеры хиатального отверстия, механическая слабость мышечных ножек диафрагмы, а также укорочение пищевода и технические хирургические нюансы. Все перечисленные факторы могут приводить к повторной дислокации органов брюшной полости в средостение [13]. В связи с этим существует необходимость в более точных методах планирования операций. Инструментальная диагностика всех анатомических вариантов ГПОД основывается в первую очередь на данных лучевых методов исследований. Компьютерная томография является более точным методом определения вариантов ГПОД. Применение контрастирования пищеварительного тракта с последующей трехмерной реконструкцией значительно повышает информативность методики.

Сегодня компьютерное 3D-моделирование играет важную роль в планировании и проведении хирургических вмешательств. Оно позволяет создать на дооперационном этапе более детальную картину ГПОД и окружающих ее анатомических структур, определить размеры диафрагмального кольца. Кроме того, предоперационное компьютерное моделирование с учетом анатомических особенностей пациента может повлиять на выбор доступа, расстановку троакаров, а также на планирование вариантов пластики ПОД и оптимизацию времени оперативного вмешательства.

## ■ ЦЕЛЬ ИССЛЕДОВАНИЯ

Оценить эффективность применения 3D-моделирования при хирургическом лечении рецидивных грыж пищеводного отверстия диафрагмы.

## ■ МАТЕРИАЛЫ И МЕТОДЫ

### **Сбор данных**

В период с ноября 2021 г. по апрель 2025 г. в клинике факультетской хирургии № 2 имени Г.И. Лукомского Первого Московского государственного медицинского университета им. И.М. Сеченова по поводу ГПОД проходили лечение 39 пациентов. Для оценки метода 3D-моделирования была сформирована основная группа из 15 пациентов с рецидивными ГПОД. Были изучены анатомические особенности интересующей области с целью планирования объема предстоящей операции. Полученные данные в последующем сопоставлены с интраоперационной картиной. Группу сравнения составили 24 пациента с тотальными, субтотальными и рецидивными ГПОД, которым не проводилось предоперационное 3D-моделирование.

Клинические проявления рецидивных ГПОД складывались из признаков ГЭРБ. Диагноз устанавливали на основании комплекса клинико-anamnestических данных и результатов инструментальных методов исследования: у пациентов возобновились симптомы, которые беспокоили их до проведенного первичного лечения, или же появились новые жалобы, возникшие после перенесенного антирефлюксного вмешательства.



На этапе предоперационной характеристики пациентов оценивали такие показатели, как пол, возраст, индекс массы тела (ИМТ), физиологический статус пациентов по классификации Американского общества анестезиологов (ASA Physical Status Classification System), использовавшиеся ранее методы первичного лечения. Для оценки тяжести клинической симптоматики и анализа эффективности последующего лечения применялись русскоязычные версии опросников GERD-Q и GSRS (Gastrointestinal Symptom Rating Scale).

### **Статистический анализ**

Первоначально при помощи критерия Шапиро – Уилка была проведена оценка распределения данных по каждому количественному показателю. При условии соблюдения допущения о нормальности распределения рассчитывалось среднее значение и соответствующее среднеквадратичное отклонение. В противном случае данные по выборке описывались в виде медиан с указанием первого и третьего квартилей [Q1, Q3]. Качественные показатели представлены в виде абсолютных значений и их доли, выраженной в процентах.

При проведении сравнительного анализа между двумя вышеописанными группами пациентов определялась статистическая значимость наблюдаемых различий. Для этого рассчитывался показатель  $p$ -value на основе  $t$ -критерия Стьюдента (для переменных с нормальным распределением),  $U$ -критерия Манна – Уитни (для переменных, у которых нарушается допущение о нормальности распределения) и критерия  $\chi^2$  (для качественных переменных).

### **Характеристика выборки пациентов**

Основная группа включала 8 (53,3%) мужчин и 7 (46,7%) женщин в возрасте от 31 года до 75 лет. Средний возраст пациентов составил  $59,3 \pm 8,6$  года. В группу сравнения вошли 6 (25%) мужчин и 18 (75%) женщин в возрасте от 34 до 75 лет. Средний возраст пациентов составил  $60,2 \pm 11,6$  года. Статистически значимых различий между группами выявлено не было ( $p > 0,05$ ). Для характеристики нутритивного статуса пациентов использовался антропометрический показатель ИМТ. Средний ИМТ на момент операции в основной группе составил  $27,0 \pm 5,8$  кг/м<sup>2</sup>, в группе сравнения –  $28,2 \pm 4,1$  кг/м<sup>2</sup>. Статистически значимых различий не было ( $p > 0,05$ ). Основные клинические характеристики пациентов представлены в табл. 1.

По данным эзофагоскопии, в основной группе эрозивный эзофагит легкой или средней степени (A–B) по Лос-Анджелесской классификации (1994) отмечался у 12 (80%) пациентов. У 3 (20%) пациентов имели место тяжелые воспалительные изменения (C–D) и язвы пищевода. Пептическая стриктура на фоне эзофагита была выявлена у 9 (60%) пациентов. Степень сужения пищевода составляла до 10 мм и не требовала дилатации. Цилиндроклеточная метаплазия слизистой оболочки пищевода без интраэпителиальной неоплазии отмечалась у 1 (6,7%) пациента. Изменения слизистой оболочки части желудка, находящейся в грыжевом выпячивании, при гастроскопии отмечены у 9 (60%) пациентов, язвы – у 3 (20%). Характер выявленных при эндоскопическом исследовании изменений слизистой оболочки пищевода и желудка во всех случаях подтверждался морфологическим исследованием биопсийного материала. Для инструментального подтверждения гастроэзофагеального рефлюкса использовали 24-часовую импеданс-pH-метрию. Желудочно-пищеводный

**Таблица 1**  
**Распределение пациентов по полу, возрасту и физическому статусу ASA**  
**Table 1**  
**Distribution of patients by gender, age and ASA physical status**

Показатель	Все пациенты (n=39)	Основная группа (n=15)	Группа сравнения (n=24)	p-value
Возраст	63 (31, 75)	62 (31, 75)	64 (34, 75)	0,696
Пол:				
– мужчины	13 (33,3%)	7 (46,7%)	6 (25,0%)	0,163
– женщины	26 (66,7%)	8 (53,3%)	18 (75,0%)	
ИМТ:	27,8±4,8	27,0±5,8	28,2±4,1	0,209
– норма	11 (28,2%)	6 (40,0%)	5 (20,8%)	
– избыточный вес	20 (51,3%)	6 (40,0%)	14 (58,3%)	
– ожирение I ст.	5 (12,8%)	2 (13,3%)	3 (12,5%)	
– ожирение II ст.	2 (5,1%)	0 (0,0%)	2 (8,3%)	
– ожирение III ст.	1 (2,6%)	1 (6,7%)	0 (0,0%)	
ASA:				0,153
– I	9 (23,1%)	1 (6,7%)	8 (33,3%)	
– II	23 (59,0%)	11 (73,3%)	12 (50,0%)	
– III	7 (17,9%)	3 (20,0%)	4 (16,7%)	

рефлюкс обнаружен у 12 (80%) пациентов. Основные клинические проявления представлены в табл. 2.

По данным медицинской документации, у 11 (73,3%) пациентов основной группы вариантом выбора первичного антирефлюксного лечения была лапароскопическая фундопликация по Ниссену, у 3 (20%) – лапароскопическая фундопликация по Ниссену – Розетти, у 1 (6,7%) – открытая фундопликация. Средний срок возникновения

**Таблица 2**  
**Распределение пациентов с ГЭРБ по осложнениям и клиническим проявлениям**  
**Table 2**  
**Distribution of GERD patients by complications and clinical manifestations**

Показатель	Все пациенты (n=39)	Основная группа (n=15)	Группа сравнения (n=24)	p-value
ГЭРБ:				0,213
– A	14 (35,9%)	3 (20,0%)	11 (45,8%)	
– B	21 (53,8%)	9 (60,0%)	12 (50,0%)	
– C	3 (7,7%)	2 (13,3%)	1 (4,2%)	
– D	1 (2,6%)	1 (6,7%)	0 (0,0%)	
Пептическая стриктура	20 (51,3%)	9 (60,0%)	11 (45,8%)	0,389
Жалобы:				
– изжога	29 (74,4%)	11 (61,1%)	19 (79,2%)	0,384
– боль за грудиной	10 (25,6%)	2 (13,3%)	8 (33,3%)	
– дискомфорт в эпигастрии	25 (64,1%)	11 (73,3%)	14 (58,3%)	0,342
– отрыжка воздухом	16 (41,0%)	4 (26,7%)	12 (50,0%)	0,150
– отрыжка содержимым	6 (15,4%)	4 (26,7%)	2 (8,3%)	0,123
– тошнота	12 (30,8%)	6 (40,0%)	6 (25,0%)	0,323
– слабость	8 (20,5%)	3 (20,0%)	5 (20,8%)	0,950
– снижение массы тела	2 (5,1%)	2 (13,3%)	0 (0,0%)	0,066
Дисфагия:				0,120
– 0	18 (46,2%)	4 (26,7%)	14 (58,3%)	
– 1	1 (2,6%)	0 (0,0%)	1 (4,2%)	
– 2	19 (48,7%)	10 (66,7%)	9 (37,5%)	
– 3	1 (2,6%)	1 (6,7%)	0 (0,0%)	

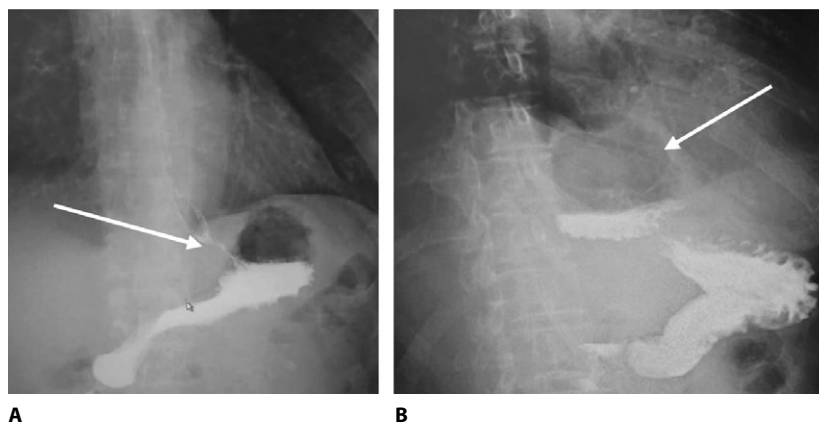


рецидива симптомов ГЭРБ, а также появления новых симптомов заболевания составил 14 месяцев. Показатели качества жизни по результатам специализированных опросников до операции: GERD-Q –  $11,4 \pm 1,4$ , GSRS –  $61,9 \pm 6,4$ . Вариантом причины рецидива стали: у 4 (26,7%) – «гиперфункция» фундопликационной манжеты, не поддающаяся лечению бужированием и кардиодилатацией, у 6 (40%) – феномен телескопа из-за соскальзывания манжеты, у 2 (13,3%) – отсутствие признаков предшествующей фундопликации вследствие прорезывания формирующих манжету швов.

### Предоперационная оценка

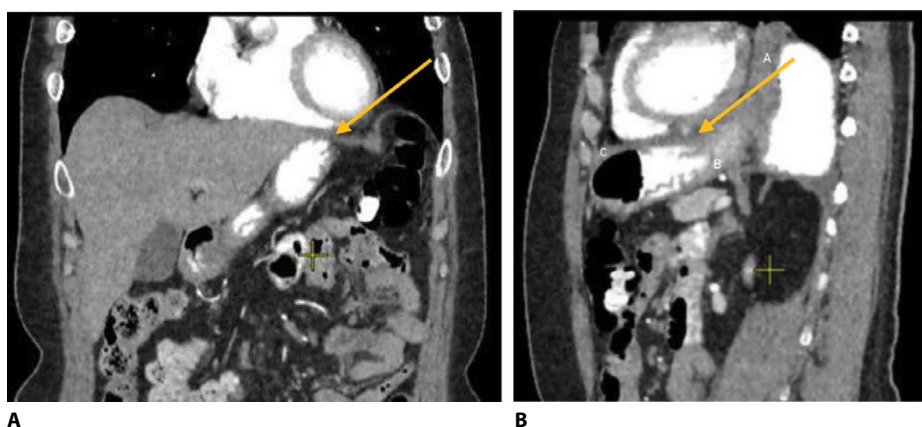
Для подтверждения диагноза в предоперационном периоде всем пациентам выполнялась инструментальная диагностика, включавшая рентгенологическое исследование с контрастированием, эзофагогастродуоденоскопию, мультиспиральную компьютерную томографию (МСКТ) органов грудной клетки, органов брюшной полости с внутривенным контрастированием (рис. 1, 2).

3D-моделирование области пищеводно-желудочного перехода выполнялось совместно со специалистами лучевой диагностики (рис. 3). Построенная модель позволяла соотнести расположение желудка с соседними органами и структурами, что было особо необходимо для планирования операции в условиях измененной анатомии. Процедура проводилась с использованием данных МСКТ с контрастированием, которые обрабатывались при помощи программы для трехмерных объектов (Inobitec Medical Imaging Software – «трехмерное преобразование изображений», 3D Slicer image computing platform) [14]. Серийные компьютерные томограммы грудной полости и верхнего этажа брюшной полости выполнялись во фронтальных

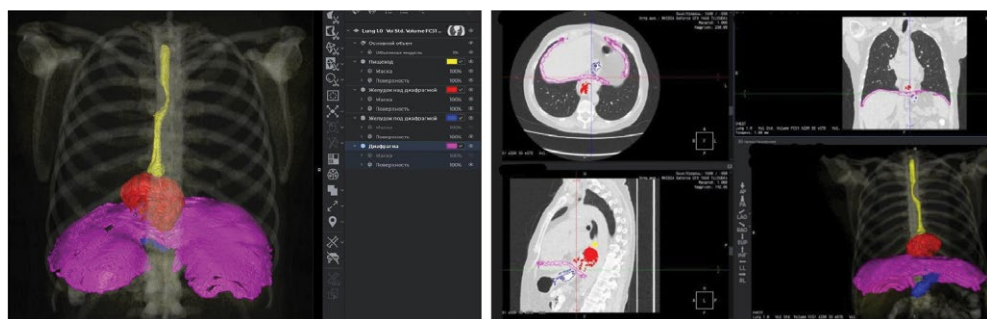


**Рис. 1.** Рентгенограмма осложнения после фундопликации по Nissen. Соскользнувшая манжета (стрелка на рис. А) сдавливает верхнюю часть тела желудка, дно желудка (стрелка на рис. В) растянуто вследствие нарушенной проходимости и расположено выше уровня диафрагмы, пищевод укорочен, пищеводно-желудочный переход расположен на 3 см выше уровня диафрагмы

**Fig. 1.** Radiograph of a complication after Nissen fundoplication. A slipped cuff (arrow in fig. A) compresses the upper part of the stomach body, the fundus (arrow in fig. B) is distended due to impaired patency and is located above the diaphragm level, the esophagus is shortened, the gastroesophageal junction is located 3 cm above the diaphragm level



**Рис. 2.** Мультиспиральная компьютерная томография органов грудной клетки и брюшной полости в прямой (А) и боковой (В) проекциях. Стрелка указывает на уровень диафрагмы, выше и ниже которого виден заполненный контрастом желудок  
**Fig. 2.** Multispiral computed tomography of the thoracic and abdominal cavities in the frontal (A) and lateral (B) projections. The arrow indicates the level of the diaphragm, above and below which the contrast-filled stomach is visible



**Рис. 3.** Этап компьютерного моделирования: желтый цвет – пищевод, красный – часть желудка над диафрагмой, синий – часть желудка под диафрагмой, розовый – диафрагма  
**Fig. 3.** Stage computer modeling: yellow – esophagus, red – stomach above the diaphragm, blue – stomach under the diaphragm, pink – diaphragm

и сагиттальных срезах. Полученные 3D-модели в дальнейшем сопоставлялись с интраоперационной картиной, при этом оценивалось их соответствие реальной анатомии пациента, влияние на течение операции и раннего послеоперационного периода.

### **Методика выполнения операции по А.Ф. Черноусову**

Показаниями к хирургическому лечению рецидивных ГПОД были рефрактерный к медикаментозной терапии гастроэзофагеальный рефлюкс или наличие анатомических изменений, вызывающих или несущих риск возникновения угрожающих жизни осложнений (нарушения транспорта пищи, заворота и некроза грыжевого



содержимого). Хирургическая тактика была стандартизированной: всем пациентам выполняли рефундопликацию по методике А.Ф. Черноусова. 12 (80%) пациентам основной группы операция была выполнена лапароскопически, 3 (20%) – через открытый абдоминальный доступ.

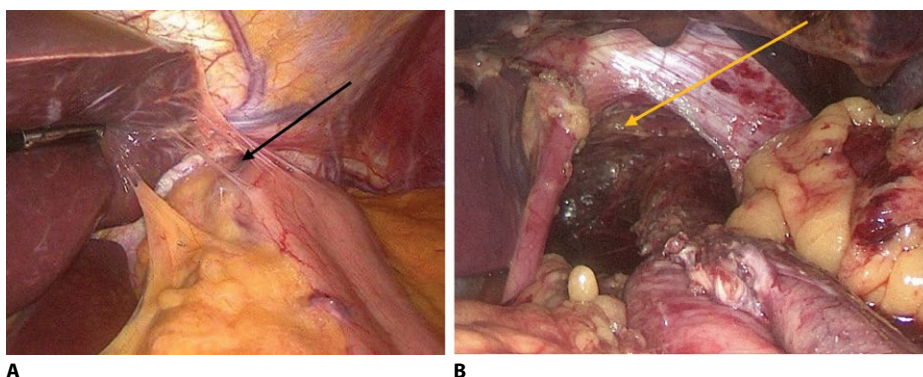
Основной задачей оперативного вмешательства являлось формирование симметричной циркулярной манжеты с селективной проксимальной ваготомией, предложенной А.Ф. Черноусовым. В технике этого метода заложена профилактика таких осложнений, как сдавление стволов блуждающего нерва фундопликационной манжетой, перекрут и каскадная деформация желудка, смещение манжеты. Фундопликационная манжета при этом способе операции обладает антирефлюксными свойствами и в то же время лишена недостатков несимметричной фундопликации [15].

### **Техника оперативного вмешательства**

До операции пациенту устанавливался назогастральный зонд с целью предупреждения аспирации и профилактики дисфагии, вызванной сужением просвета желудка в области сформированной манжеты. Важным этапом повторных антирефлюксных вмешательств является восстановление «нормальной» анатомии, в ходе которого выполняется тщательный адгезиолизис в области пищеводно-желудочного перехода, вскрывается малый сальник и создается доступ к основанию ножек пищеводного отверстия диафрагмы. В случае наличия ранее выполненной задней круорографии осуществляется удаление швов. Затем в заднем средостении из окружающих тканей выделяется пищевод и зона пищеводно-желудочного перехода с ранее сформированной манжетой. Далее – этап низведения манжеты, при этом анализируется ее состояние: если она сохранная, то необходимо изучить анатомию гастроэзофагеальной зоны и определить, была ли ранее выполнена абдоминализация пищевода. После этого устраняют паразофагеальную грыжу с грыжевым мешком.

После выполнения лапароскопической ревизии у пациентов с первичной или рецидивной ГПОД практически всегда имеет место спаечный процесс различной степени выраженности. В представленном ниже случае у пациента в подпеченочном пространстве отмечается умеренный адгезивный процесс, при этом верхние 2/3 тела желудка втянуты в заднее средостение, желудок грубо спаян с левой и правой ножками диафрагмы, левой плеврой, перикардом. Пищеводное отверстие диафрагмы расширено до 5 см, медиальные ножки диафрагмы атрофичны (рис. 4). В связи с втяжением части желудка и абдоминального отдела пищевода в грудную полость пищеводно-желудочный переход у данного пациента расположен на 4 см выше уровня диафрагмы. При длительном нахождении части желудка в грудной полости, а также после ранее выполненных антирефлюксных операций стенка часто бывает плотно фиксирована к пищеводному отверстию диафрагмы за счет рубцов. Кроме того, для адекватной мобилизации желудка в этой области хирургу необходимо идентифицировать и удалять швы после ранее выполненной задней круорографии.

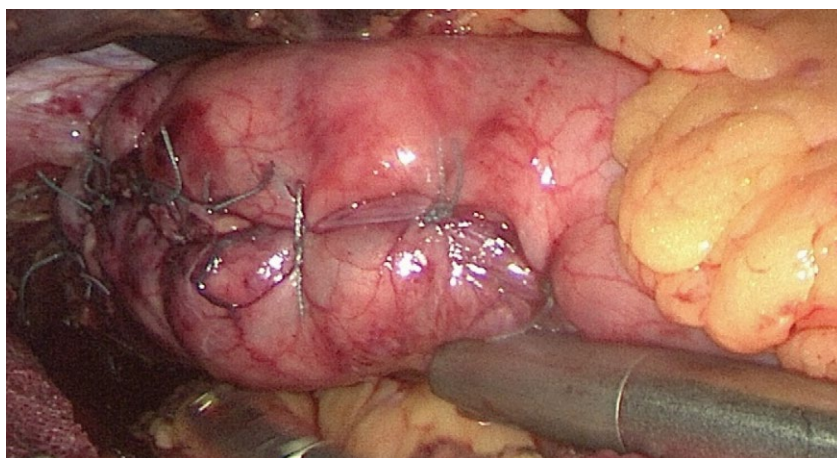
После выделения грыжевого мешка из тканей заднего средостения он сепарируется от пищевода и низводится в брюшную полость. В большинстве случаев мы циркулярно мобилизуем пищевод на 4–5 см выше кардии. Желудок также мобилизуется циркулярно в области пищеводного отверстия диафрагмы с сохранением моторных ветвей нерва Латарже, с лигированием двух верхних коротких артерий и задней желудочной артерии. В некоторых случаях визуализация и сохранение стволов



**Рис. 4. Интраоперационное состояние пищеводно-желудочного перехода после предыдущей антирефлюксной операции: А – стрелка указывает на втянутый в грудную клетку желудок; В – стрелка указывает на расширенное до 5 см пищеводное отверстие диафрагмы**  
**Fig. 4. Intraoperative status of the gastroesophageal junction after previous antireflux surgery: А – the arrow indicates the retracted into the chest stomach; В – the arrow indicates the diaphragmatic hiatus dilated to 5 cm**

блуждающих нервов не представляются возможными в связи с выраженным спаечным процессом на уровне ножек диафрагмы.

После восстановления первичной анатомии пищеводно-желудочного перехода желудок берется на держалки и определяется состоятельность ранее сформированной манжеты. В большинстве случаев необходимо «раскручивать» ранее сформированную манжету и мобилизовать желудок в области рубцовых сращений для восстановления нормальной анатомии. В дальнейшем хирург выполняет



**Рис. 5. Ремоделированная фундопликационная манжета**  
**Fig. 5. Remodeled fundoplication cuff**



ремоделирование или формирует новую манжету по методике А.Ф. Черноусова на толстом желудочном зонде с дополнительным эндоскопическим контролем при необходимости. Сформированная таким образом манжетка не ротирует, не деформирует и не сдавливает пищевод (рис. 5). Необходимость задней рекурорафии определяется индивидуально, при этом швы накладываются на уровне верхнего края рефундопликации. При вскрытии плевральной полости (в ходе выполнения адгезиолизиса в области пищеводно-желудочного перехода и в грудной полости) выполняем ее дренирование трансхиатально с подключением дренажа к системе вакуум-аспирации.

Учитывая трудности полноценной визуализации и риски повреждения стволов блуждающих нервов в условиях измененной анатомии при рецидивных ГПОД, для профилактики развития пилороспазма и атонии желудка всем пациентам в основной группе выполняли внеслизистую пилоропластику с ушиванием дефекта серозно-мышечной оболочки узловыми швами. В раннем послеоперационном периоде (2–3-и сутки после операции) выполняли контрольное рентгенологическое исследование с водорастворимым контрастом для определения функционального состояния манжетки.

### Оценка эффективности лечения

Оценка эффективности проведенного лечения основывалась на анализе интра- и послеоперационных данных. Интраоперационные данные включали в себя следующие показатели: продолжительность оперативного вмешательства, объем интраоперационной кровопотери, частота интраоперационных нежелательных событий (вскрытие просвета желудка, пищевода, кровотечение), число конверсий при лапароскопическом доступе. Послеоперационные результаты содержат показатели о длительности пребывания пациента в отделении реанимации и интенсивной терапии, в стационаре, о наличии или отсутствии послеоперационных осложнений (как ранних, так и поздних) и способах их корригирования; показатели опросников GERD-Q и GSRS через 3–6 месяцев после операции. Ранние послеоперационные осложнения оценивали по классификации Clavien – Dindo. Интраоперационно оценивались возможные технические ошибки, допущенные при первой операции, которые могли привести к рецидиву заболевания. Полученные данные обработаны с использованием программы статистической обработки данных SPSS Statistics 29.

**Таблица 3**  
**Интра- и ранние послеоперационные показатели**  
**Table 3**  
**Intra- and early postoperative outcomes**

Показатель	Все пациенты (n=39)	Основная группа (n=15)	Группа сравнения (n=24)	p-value
Длительность, мин	210±54	214±59	207±52	0,654
Кровопотеря, мл	161±66	151±65	167±67	0,552
Интраоперационные осложнения	3 (7,7%)	0 (0,0%)	3 (12,5%)	0,154
Послеоперационные койко-дни	9±3	10±4	9±3	0,804
Начало питания per os	3±1	2±1	3±1	0,130

**Таблица 4**  
**Ранние послеоперационные осложнения (30 сут.) по Clavien – Dindo**  
**Table 4**  
**Early postoperative complications (30 days) according to Clavien – Dindo**

Показатель	Все пациенты (n=39)	Основная группа (n=15)	Группа сравнения (n=24)	p-value
Гиперфункция фундопликационной манжеты	4	2 (13,3%)	2 (8,3%)	0,616
Пилороспазм	4	0	4 (16,6%)	0,095

## ■ РЕЗУЛЬТАТЫ

Проведен анализ раннего и позднего послеоперационных периодов у 39 пациентов, перенесших реконструктивные операции. Эффективность проведенного лечения оценивали по динамике функционального статуса пациентов, результатам контрольных инструментальных исследований. Большинство включенных в исследование пациентов были прооперированы по поводу рецидива ГПОД после ранее перенесенной антирефлюксной операции (вне нашего лечебного учреждения). У части пациентов диагностировалась тотальная или субтотальная ГПОД. На дооперационном этапе и после выполнения первичной антирефлюксной операции пациенты получали консервативное лечение по рекомендации врача-гастроэнтеролога. Все хирургические вмешательства в исследуемых группах были выполнены одной хирургической бригадой, имеющей значительный опыт данных операций (более 100 подобных вмешательств). Интра- и ранние послеоперационные показатели выполненных вмешательств представлены в табл. 3.

У 13 (86,7%) из 15 пациентов в основной группе в результате выполнения повторной реконструктивной антирефлюксной операции достигнут положительный результат. При инструментальном исследовании данных, подтверждающих рецидив заболевания, не обнаружено. Пациенты оценивали свое состояние как удовлетворительное. В раннем послеоперационном периоде у 2 (13,3%) пациентов отмечалась умеренная дисфагия, обусловленная, по всей видимости, гиперфункцией сформированной манжеты и купированная сеансом эндоскопической кардиопневмодилатации. Ранние послеоперационные осложнения представлены в табл. 4. Интраоперационных осложнений в основной группе выявлено не было. При этом в группе сравнения, где пациентам не выполнялась 3D-реконструкция, были диагностированы следующие осложнения: в 1 (4,2%) случае – перфорация стенки пищевода при его мобилизации и в 2 (8,3%) случаях – кровотечение из левой желудочной артерии. Все интраоперационные осложнения были выявлены и устранены интраоперационно.

Отдаленные результаты лечения были оценены в основной группе пациентов. Срок наблюдения варьировал от 3 до 24 месяцев. У всех пациентов с укорочением пищевода, сформированной в грудной полости фундопликационной манжетой оценивали ее анатомическую и функциональную состоятельность при помощи рентгенологического исследования с барием и эзофагогастроуденоскопии. При оценке качества жизни пациентов в основной группе по опроснику GSRS среднее значение составило  $18,7 \pm 3,2$  балла (для сравнения дооперационное среднее значение данного показателя равнялось  $61,9 \pm 6,4$  балла).



В послеоперационном периоде рецидив симптомов желудочно-пищеводного рефлюкса выявлен у 2 (13,3%) пациентов, в том числе у одного с укорочением пищевода. Рецидив заболевания был подтвержден при 24-часовой импеданс-pH-метрии. У 1 (6,6 %) пациента со сформированной в грудной клетке фундопликационной манжетой было констатировано снижение интенсивности заброса. У всех пациентов с хорошим функциональным результатом лечения при эндоскопическом осмотре отсутствовали признаки воспалительных изменений слизистой оболочки пищевода или прогрессирования цилиндроклеточной метаплазии. Язв и эрозивных дефектов выявлено не было.

## ■ ОБСУЖДЕНИЕ

Главными критериями эффективности оперативного вмешательства при ГПОД служат отсутствие рецидивов и удовлетворительное качество жизни в послеоперационный период. Повторные фундопликации и восстановление нормальной анатомии области пищеводно-желудочного перехода после ранее перенесенных операций отличаются повышенной хирургической сложностью по сравнению с первичными антирефлюксными операциями. Ряд исследований указывают на то, что исходы хирургического лечения рецидивирующей ГПОД после предшествующего антирефлюксного вмешательства зачастую менее благоприятны, чем результаты первичной операции, особенно после нескольких неудачных попыток. В исследованиях было показано, что пациенты с меньшим числом перенесенных вмешательств (фундопликация по Ниссену с крурорафией) демонстрируют более выраженный положительный клинический эффект по сравнению с теми, кто подвергался многократным антирефлюксным операциям (85% против 66% соответственно) [16, 17].

Таким образом, повторные операции при рецидиве ГЭРБ являются технически более сложными и трудоемкими по сравнению с первичными хирургическими вмешательствами и требуют значительного опыта хирурга. Кроме того, повторные операции не гарантируют благоприятный функциональный результат и сопровождаются непредвиденным количеством интра- и послеоперационных осложнений в условиях измененной анатомии, что вызвано длительным течением заболевания, явлений периэзофагита и спаечного процесса. С тех пор, как на основании двухмерных КТ-изображений были созданы первые 3D-модели, хирургическое сообщество во всем мире стало использовать данную методику и активно внедрять ее в клиническую практику [18–20].

Что касается темы нашего исследования, в России велись работы по визуализации ГПОД, особенностям сосудистого строения чревного ствола, однако систематических крупных исследований не публиковалось. Компьютерное 3D-моделирование в реконструктивной хирургии пищеводно-желудочного перехода представляет собой инновационный и перспективный подход. На сегодня эффективность 3D-моделирования для планирования хирургических вмешательств описана лишь в немногих исследованиях. При этом в других хирургических специальностях, например в урологии, показано положительное влияние 3D-моделирования на сокращение длительности операции, уменьшение кровопотери и продолжительности пребывания в стационаре [21–23].

3D-реконструкция позволяет персонализированно изучить анатомию зоны кардиоэзофагеального перехода и, как следствие, улучшить интраоперационную навигацию. В исследованиях зарубежных коллег продемонстрировано, что предоперационная 3D-реконструкция может играть значительную роль в хирургии области пищевода-желудочного перехода и позволяет улучшить результаты хирургического вмешательства и снизить частоту осложнений. Еще в 2006 г. ГПОД классифицировали с помощью динамической трехмерной реконструкции и сделали вывод, что система классификации была полезной для врача и клинически значимой, а представленные модели облегчали понимание сложных анатомических взаимоотношений. Также в своих работах зарубежные авторы подчеркивают целесообразность использования технологии 3D-моделирования для предоперационного планирования роботических операций [24–28].

В то же время к недостаткам данной методики можно отнести следующие факторы: время, необходимое для выполнения реконструкции; необходимость использования DICOM-файлов высокого качества и наличие дополнительного программного обеспечения, а также обучение работе с ним.

Развитие технологии предоперационного 3D-моделирования обеспечивает наглядное отображение анатомических структур. Так, в нашем случае дооперационное моделирование измененной анатомии и планирование этапов операции, а также ситуационный выбор в пользу «холодного» инструмента позволили избежать в первую очередь интраоперационных осложнений. Кроме того, выбранная в основной группе тактика позволила уменьшить количество ранних послеоперационных осложнений (относительно группы сравнения).

Можно предположить, что в ближайшем будущем по мере совершенствования технологических возможностей 3D-моделирование станет рутинной методикой в хирургии верхних отделов желудочно-кишечного тракта и принесет пользу как хирургам, так и пациентам. Трехмерные реконструкции повышают уровень комплаентности пациентов благодаря лучшему осознанию своего диагноза, что благоприятно сказывается на процессе принятия совместных решений.

## ■ ЗАКЛЮЧЕНИЕ

Технологии 3D-моделирования дают возможность интегрировать анатомическую информацию в визуализируемую, интерактивную форму, что открывает новые горизонты в области реконструктивной хирургии пищевода-желудочного перехода. Основное преимущество данной методики заключается в усовершенствованном понимании индивидуальных анатомических особенностей, что позволяет хирургу адаптировать лечение для каждого конкретного пациента. Использование предоперационного 3D-моделирования зоны пищевода-желудочного перехода позволяет хирургу избежать непредвиденных интраоперационных осложнений, сократить длительность оперативного вмешательства и, как результат, улучшить течение раннего послеоперационного периода. Безусловно, наше исследование обладает существенными ограничениями. Во-первых, оно проведено на довольно небольшой когорте пациентов, и оценка отдаленных результатов лечения выполнена лишь в основной группе. Во-вторых, пациенты в группах достаточно гетерогенны, и сложность хирургического вмешательства в группе пациентов, прооперированных после первичной антирефлюксной операции, отличалась от пациентов, которым рефундопликация выполнялась во второй или даже третий раз. В-третьих, хирургические



вмешательства проводились в специализированном центре бригадой хирургов с большим опытом подобных вмешательств, что, вероятно, обусловило полученные результаты. На наш взгляд, для более достоверной оценки роли предоперационного 3D-моделирования у пациентов с рецидивом ГПОД требуется дальнейшее проведение крупных мультицентровых рандомизированных исследований.

## ■ ЛИТЕРАТУРА/REFERENCES

1. Zhang T, Zhang B, Tian W, et al. Trends in gastroesophageal reflux disease research: A bibliometric and visualized study. *Front Med (Lausanne)*. 2022 Sep 29;9:994534. doi: 10.3389/fmed.2022.994534
2. Hanna N.M., Kumar S.S., Collings A.T., et al. Management of symptomatic, asymptomatic, and recurrent hiatal hernia: a systematic review and meta-analysis. *Surg Endosc*. 2024 Jun;38(6):2917–2938. doi: 10.1007/s00464-024-10816-9. Epub 2024 Apr 17. Erratum in: *Surg Endosc*. 2024 Jun;38(6):3486. doi: 10.1007/s00464-024-10876-x
3. Draaisma W.A., Gooszen H.G., Tournioj E., et al. Controversies in paraesophageal hernia repair: a review of literature. *Surg Endosc*. 2005 Oct;19(10):1300–8. doi: 10.1007/s00464-004-2275-3
4. Katz P.O., Dunbar K.B., Schnoll-Sussman F.H., et al. ACG Clinical Guideline for the Diagnosis and Management of Gastroesophageal Reflux Disease. *Am J Gastroenterol*. 2022 Jan 1;117(1):27–56. doi: 10.14309/ajg.0000000000001538
5. Maret-Ouda J., Wahlin K., El-Serag H.B., et al. Association Between Laparoscopic Antireflux Surgery and Recurrence of Gastroesophageal Reflux. *JAMA*. 2017 Sep 12;318(10):939–946. doi: 10.1001/jama.2017.10981
6. Campos V., Palacio D.S., Glina F., et al. Laparoscopic treatment of giant hiatal hernia with or without mesh reinforcement: A systematic review and meta-analysis. *Int J Surg*. 2020 May;77:97–104. doi: 10.1016/j.ijsu.2020.02.036
7. Chu Y., Liu Y., Hua R., et al. Surgical strategies for recurrent hiatal hernia: three-point fundoplication fixation. *BMC Surg*. 2025 Jan 11;25(1):18. doi: 10.1186/s12893-025-02760-9
8. Fedorov V.I., Burmistrov M.V., Sharapov T.L., et al. Analysis of reconstructive interventions in case of failures in hiatal hernia surgery. *Grekov's Bulletin of Surgery*. 2024;183(3):38–43. (In Russ.) <https://doi.org/10.24884/0042-4625-2024-183-3-38-43>
9. Palenzuela D., Paudel M., Petrusa E., et al. Patients report significant improvement in quality of life following hiatal hernia repair-despite recurrence. *Surg Endosc*. 2024 Oct;38(10):6001–6007. doi: 10.1007/s00464-024-11106-0
10. Fedorov V.I., Burmistrov M.V., Sigal E.I., et al. Analysis of repeated and reconstructive surgeries in patients with hiatal hernia. *Endoscopic Surgery*. 2016;22(6):3–7. (In Russ.) <https://doi.org/10.17116/endoskop20162263-7>
11. Kolesnikov S.A., Bugaev V.V., Bugaeva S.R., et al. Complications of surgical treatment of hiatal hernia and tactics of its elimination: An observational non-randomized study. *Kuban Scientific Medical Bulletin*. 2024;31(3):30–43. (In Russ.) <https://doi.org/10.25207/1608-6228-2024-31-3-30-43>
12. Van Rijn S., Roebroek Y.G., Conchillo J.M., et al. Effect of Vagus Nerve Injury on the Outcome of Antireflux Surgery: An Extensive Literature Review. *Dig Surg*. 2016;33(3):230–9. doi: 10.1159/000444147
13. Schlottmann F., Herbella F.A., Allaix M.E., et al. Surgical Treatment of Gastroesophageal Reflux Disease. *World J Surg*. 2017 Jul;41(7):1685–1690. doi: 10.1007/s00268-017-3955-1
14. Fedorov A., Beichel R., Kalpathy-Cramer J., et al. 3D Slicer as an image computing platform for the Quantitative Imaging Network. *Magn Reson Imaging*. 2012 Nov;30(9):1323–41. doi: 10.1016/j.mri.2012.05.001
15. Chernousov A.F., Khorobrykh T.V., Vetshev F.P., et al. Treatment of reflux esophagitis in patients with cardiofundal, subtotal and total hiatal hernias. *Pirogov Russian Journal of Surgery*. 2019;(6):41–48. (In Russ.) <https://doi.org/10.17116/hirurgia201906141>
16. Al Hashmi A.W., Pineton de Chambrun G., Souche R., et al. A retrospective multicenter analysis on redo-laparoscopic anti-reflux surgery: conservative or conversion fundoplication? *Surg Endosc*. 2019 Jan;33(1):243–251. doi: 10.1007/s00464-018-6304-z
17. Kivelä A.J., Kauppi J., Räsänen J., et al. Long-Term Health-Related Quality of Life (HRQoL) After Redo-Fundoplication. *World J Surg*. 2021 May;45(5):1495–1502. doi: 10.1007/s00268-021-05954-3. Epub 2021 Jan 27. Erratum in: *World J Surg*. 2021 May;45(5):1503. doi: 10.1007/s00268-021-06009-3
18. Little A.G., Ferguson M.K., Skinner D.B. Reoperation for failed antireflux operations. *J Thorac Cardiovasc Surg*. 1986 Apr;91(4):511–7
19. Robb H.D., Scrimgeour G., Boshier P.R., et al. Current and possible future role of 3D modelling within oesophagogastric surgery: a scoping review protocol. *BMJ Open*. 2021 Oct 7;11(10):e045546. doi: 10.1136/bmjopen-2020-045546
20. Arezzo A., Vettoretto N., Francis N.K., et al. The use of 3D laparoscopic imaging systems in surgery: EAES consensus development conference 2018. *Surg Endosc*. 2019 Oct;33(10):3251–3274. doi: 10.1007/s00464-018-06612-x
21. Sørensen S.M., Savran M.M., Konge L., et al. Three-dimensional versus two-dimensional vision in laparoscopy: a systematic review. *Surg Endosc*. 2016 Jan;30(1):11–23. doi: 10.1007/s00464-015-4189-7
22. Sinonuel P., Vermeire S., Maes F., et al. Advanced Imaging in Gastrointestinal Endoscopy: A Literature Review of the Current State of the Art. *GE Port J Gastroenterol*. 2022 Nov 4;30(3):175–191. doi: 10.1159/000527083
23. Robb H.D., Arif A., Narendranath R.M. How is 3D modeling in metabolic surgery utilized and what is its clinical benefit: a systematic review and meta-analysis. *Int J Surg*. 2025 Feb 26. doi: 10.1097/JS9.0000000000002301. Epub ahead of print.
24. Shirk J.D., Thiel D.D., Wallen E.M., et al. Effect of 3-Dimensional Virtual Reality Models for Surgical Planning of Robotic-Assisted Partial Nephrectomy on Surgical Outcomes: A Randomized Clinical Trial. *JAMA Netw Open*. 2019 Sep 4;2(9):e1911598. doi: 10.1001/jamanetworkopen.2019.11598
25. Pietrabbisa A., Marconi S., Nigrello E., et al. An overview on 3D printing for abdominal surgery. *Surg Endosc*. 2020 Jan;34(1):1–13. doi: 10.1007/s00464-019-07155-5
26. Kavic S.M., Segan R.D., George I.M., et al. Classification of hiatal hernias using dynamic three-dimensional reconstruction. *Surg Innov*. 2006 Mar;13(1):49–52. doi: 10.1177/155335060601300108
27. Robb H.D., Scrimgeour G., Boshier P.R., et al. Current and possible future role of 3D modelling within oesophagogastric surgery: a scoping review protocol. *BMJ Open*. 2021 Oct 7;11(10):e045546. doi: 10.1136/bmjopen-2020-045546
28. Marano L., Ricci A., Savelli V., et al. From digital world to real life: a robotic approach to the esophagogastric junction with a 3D printed model. *BMC Surg*. 2019 Oct 25;19(1):153. doi: 10.1186/s12893-019-0621-6



Сивакова А.Е.<sup>1</sup>✉, Трушель Н.А.<sup>1</sup>, Дыдыкин С.С.<sup>2</sup>, Якубовский С.В.<sup>1</sup>, Гаин Ю.М.<sup>1</sup>

<sup>1</sup> Белорусский государственный медицинский университет, Минск, Беларусь

<sup>2</sup> Первый московский государственный медицинский университет имени И.М. Сеченова, Москва, Россия

## Особенности топографии и анатомии возвратного гортанного нерва взрослого человека по данным морфологического исследования

**Конфликт интересов:** не заявлен.

**Вклад авторов:** концепция и дизайн исследования, сбор материала, обработка, написание текста, редактирование – Сивакова А.Е., Трушель Н.А.; концепция и дизайн исследования, редактирование – Дыдыкин С.С., Якубовский С.В., Гаин Ю.М.

Подана: 02.11.2025

Принята: 02.03.2026

Контакты: anyachicha93@gmail.com

### Резюме

**Введение.** Актуальность исследования топографо-анатомических особенностей возвратного гортанного нерва взрослого человека обусловлена риском его повреждения во время операций на органах шеи.

**Цель.** Установление особенностей топографии возвратного гортанного нерва относительно трахеопищеводной борозды, щитовидной железы, ее вариантного образования – бугорка Цукеркандля; выявление особенностей хода нерва относительно нижней щитовидной артерии, ее ветвей и связки, поддерживающей щитовидную железу (связки Берри), а также установление вариантов внегортанных анастомозов между возвратным и верхним гортанными нервами.

**Материалы и методы.** Макро-, микроскопически исследован возвратный гортанный нерв на 106 органокомплексах шеи человека обоего пола от 17 до 94 лет. Проведена статистическая обработка полученных данных с использованием пакета программы Microsoft Excel 2016 и системы статистического анализа Statistica 10.0. Сравнение групп по качественным признакам проводилось на основе анализа частоты их встречаемости, а оценка значимости различий между ними – с применением критерия  $\chi^2$  и точного критерия Фишера. Для сравнения количественных параметров использован критерий Вилкоксона.

**Результаты.** Определены варианты расположения возвратного гортанного нерва относительно трахеопищеводной борозды: «кзади», «поверхностно», «глубоко», «кпереди» и «на боковой поверхности трахеи»; относительно щитовидной железы и бугорка Цукеркандля нерв может располагаться: «кзади», «по краю», «медиально поверхностно» и «медиально глубоко»; по отношению к нижней щитовидной артерии нерв проходит «кпереди» либо «кзади», а относительно ее ветвей: «кпереди», «кзади» и «между» ними; также установлено, что возвратный гортанный нерв может проходить «в толще связки, поддерживающей щитовидную железу, или «дорсально» от нее. Установлены внегортанные анастомозы между наружной ветвью верхнего гортанного нерва и возвратным гортанным нервом, а также между внутренней ветвью верхнего гортанного нерва и возвратным гортанным нервом.



**Заключение.** Полученные данные имеют значение для повышения безопасности хирургических вмешательств на органах шеи и снижения риска повреждения гортанных нервов, что способствует уменьшению частоты послеоперационных осложнений и улучшению качества жизни пациентов.

**Ключевые слова:** топография, верхний гортанный нерв, возвратный гортанный нерв, щитовидная железа, внегортанный анастомоз

Sivakova H.<sup>1</sup>✉, Trushel N.<sup>1</sup>, Dydykin S.<sup>2</sup>, Yakubouski S.<sup>1</sup>, Gain Yu.<sup>2</sup>

<sup>1</sup> Belarusian State Medical University, Minsk, Belarus

<sup>2</sup> I.M. Sechenov First Moscow State Medical University, Moscow, Russia

## Features of the Recurrent Laryngeal Nerve Topography and Anatomy in Adults According to Morphological Examination Results

**Conflict of interest:** nothing to declare.

**Authors' contribution:** study concept and design, material collecting, processing, text writing, editing – Sivakova H., Trushel N.; study concept and design, editing – Dydykin S., Yakubouski S., Gain Yu.

Submitted: 02.11.2025

Accepted: 02.03.2026

Contacts: anyachicha93@gmail.com

### Abstract

**Introduction.** The relevance of the study of topographic and anatomical features of the recurrent laryngeal nerves in adults is due to the risk of its damage during surgeries on the neck organs.

**Purpose.** To establish topographical features of the recurrent laryngeal nerve with respect to the tracheoesophageal groove, thyroid gland, and its variant formation, Zuckerkandl's tubercle; to identify features of the nerve course relatively to the inferior thyroid artery, its branches and the suspensory ligament of the thyroid gland (Berry's ligament); as well as to determine variants of extralaryngeal anastomoses between the recurrent and superior laryngeal nerves.

**Materials and methods.** The recurrent laryngeal nerve was examined macroscopically and microscopically in 106 neck organs in subjects of both sexes aged 17 to 94 years. A statistical analysis was performed using the software package Microsoft Excel 2016 and the statistical analysis system Statistica 10.0. The groups were compared by qualitative variables using their frequency analysis, and the significance of their differences was assessed using the  $\chi^2$  test and Fisher's exact test. The Wilcoxon test was used to compare quantitative parameters.

**Results.** The following variants of the recurrent laryngeal nerve location relative to the tracheoesophageal groove were determined as follows: "posterior", "superficial", "deep", "anterior", and "on the lateral surface of the trachea". Relative to the thyroid gland and the tubercle of Zuckerkandl, the nerve can be located as: "posterior", "along the edge", "medial superficial", or "medial deep". In relation to the inferior thyroid artery, the nerve passes "anteriorly" or "posteriorly", and in relation to its branches: "anteriorly", "posteriorly"

or "between" them; it was established that the recurrent laryngeal nerve can pass "in the thickness" of the suspensory ligament of thyroid gland or "dorsally" therefrom. Extralaryngeal anastomoses between the external branch of the superior laryngeal nerve and the recurrent laryngeal nerve, as well as between the internal branch of the superior laryngeal nerve and the recurrent laryngeal nerve were identified.

**Conclusion.** The obtained results are significant for improving the safety of surgical interventions on the neck organs and reducing the risk of injury to the laryngeal nerves, which contributes to the decrease of postoperative complications rate and the improvement of the patient's quality of life.

**Keywords:** topography, superior laryngeal nerve, recurrent laryngeal nerve, thyroid gland, extralaryngeal anastomosis

---

## ■ ВВЕДЕНИЕ

Актуальность изучения топографо-анатомических особенностей возвратного гортанного нерва человека обусловлена значительным ростом показателей распространенности доброкачественных и злокачественных заболеваний органов шеи, которые могут потребовать хирургического лечения [1–4].

Так, при выполнении оперативных вмешательств на щитовидной железе в послеоперационном периоде у пациентов высока вероятность возникновения одного из частых осложнений – пареза голосовых складок, обусловленного повреждением возвратного гортанного нерва, частота травматизации которого может достигать 20% [5].

Кроме того, поводом для хирургических вмешательств на органах шеи, при которых существует риск травматизации возвратного гортанного нерва, могут быть как врожденные пороки развития гортани, пищевода, сердца, сосудов [6–8], так и приобретенные заболевания этих структур [9, 10]. Однако частота оперативных вмешательств по поводу заболеваний щитовидной железы превалирует [10, 11].

Учитывая область иннервации возвратным гортанным нервом, человек, который перенес вмешательство на органах шеи, может столкнуться не только с дисфонией, но и с нарушениями дыхания и/или глотания, что значительно снижает качество его жизни [10, 12].

## ■ ЦЕЛЬ ИССЛЕДОВАНИЯ

Установление особенностей топографии возвратного гортанного нерва относительно трахеопищеводной борозды, щитовидной железы, ее вариантного образования – бугорка Цукеркандля; выявление особенностей хода нерва относительно нижней щитовидной артерии, ее ветвей и связки, поддерживающей щитовидную железу (связки Берри), а также установление вариантов внегортанных анастомозов между возвратным и верхним гортанными нервами.

## ■ МАТЕРИАЛЫ И МЕТОДЫ

Макро-, микроскопически исследован дистальный отрезок (~2 см) возвратного гортанного нерва на 106 органокомплексах шеи умерших людей в возрасте 17–94 лет обоего пола, не имевших при жизни аномалий развития и патологий



органов шеи, а также не подвергавшихся оперативным вмешательствам в данной области. Материал был получен в соответствии с Законом Республики Беларусь №55-3 от 12.11.2001 «О погребении и похоронном деле» из служб патологоанатомических и судебных экспертиз г. Минска с использованием законов биомедицинской этики.

Забор материала осуществлялся не позднее 5 часов после вскрытия тела умершего, затем выполнялась промывка аутопсийного материала проточной водой и фиксация в 10% растворе формалина. Перед макро-, микроскопическим исследованием производилась промывка проточной водой в течение 1 суток с последующим хранением в 10% растворе хлористого натрия в соответствии с инструкцией, утвержденной приказом УО «Белорусский государственный медицинский университет» (БГМУ) № 159 от 16.03.2015. Получение органокомплексов шеи происходило в соответствии с договором о сотрудничестве между УЗ «Городское клиническое патологоанатомическое бюро» г. Минска и БГМУ № 3-1-9/4130 от 13.10.2017 в 2019–2024 гг.

Изучение топографии возвратного гортанного нерва осуществлялось как визуально, так и с использованием бинокулярного стереоскопического микроскопа (МБС-9) с окуляр-микрометром 9х (объективы 0,6; 2 или 4), измерение параметров бугорка Цукеркандля проводилось с помощью штангенциркуля.

Статистическая обработка полученных данных проведена с использованием возможностей программы обработки электронных таблиц Microsoft Excel 2016 и системы статистического анализа Statistica 10.0. Сравнение групп по качественным признакам выполнялось с использованием анализа частоты встречаемости признака. Оценка статистической значимости различий между независимыми выборками по частоте исследуемого признака проводилась с использования критерия  $\chi^2$ , при количестве случаев менее 5 – с применением точного критерия Фишера. Для сравнения количественных параметров использован непараметрический критерий Вилкоксона для связанных выборок.

## ■ РЕЗУЛЬТАТЫ И ОБСУЖДЕНИЕ

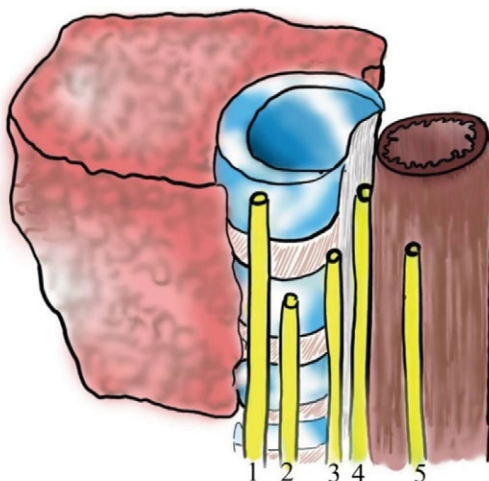
В результате исследования топографо-анатомических особенностей возвратного гортанного нерва (ВоГН) были установлены варианты его положения относительно трахеопищеводной борозды, бугорка Цукеркандля, долей щитовидной железы (при отсутствии бугорка), нижней щитовидной артерии (НЩА) и ее ветвей, а также связки, поддерживающей щитовидную железу (Берри).

Относительно трахеопищеводной борозды были выявлены следующие варианты топографии ВоГН: «кзади», «поверхностно в борозде», «глубоко в борозде», «кпереди» и случаи, когда нерв лежит «на боковой поверхности трахеи» (рис. 1).

При варианте топографии ВоГН «кзади» он находится позади трахеопищеводной борозды, располагаясь на пищеводе. Такой вариант топографии нерва выявлен только с левой стороны щитовидной железы (табл. 1).

В случае положения ВоГН в пределах расстояния между перепончатой стенкой трахеи и передней поверхностью пищевода устанавливается вариант расположения нерва в борозде «поверхностно» либо «глубоко». В первом случае нерв может быть идентифицирован при визуальном осмотре с фронтальной стороны (спереди) органокомплекса шеи взрослого человека, во втором – нет.

Поверхностный ход ВоГН в трахеопищеводной борозде обнаруживается с левой стороны щитовидной железы значительно чаще, чем с правой (табл. 1). Расположение ВоГН «глубоко» в борозде обнаружено только с левой стороны органа.



**Рис. 1. Схема вариантов расположения возвратного гортанного нерва в трахеопищеводной борозде: 1 – на боковой поверхности трахеи; 2 – кпереди; 3 – поверхностно; 4 – глубоко; 5 – кзади**  
**Fig. 1. Diagram of variants of the recurrent laryngeal nerve location in the tracheoesophageal groove: 1 – on the lateral surface of the trachea; 2 – anterior; 3 – superficial; 4 – deep; 5 – posterior**

Вариант хода ВоГН «кпереди» от трахеопищеводной борозды устанавливается в случаях, когда нерв располагается на хрящевых полукольцах трахеи на расстоянии <5 мм от ее заднего края. Такой вариант расположения ВоГН слева наблюдается приблизительно одинаково как с левой, так и с правой стороны щитовидной железы.

При расположении ВоГН на хрящах трахеи на расстоянии  $\geq 5$  мм от ее заднего края такой ход нерва принимается за вариант «на боковой поверхности трахеи». Он был установлен только справа.

По имеющимся данным литературы [13–15], частота нахождения ВоГН в трахеопищеводной борозде значительно варьирует – от 33,0 до 100%. Имеются противоречивые сведения [14, 16] о симметричности расположения ВоГН в борозде,

**Таблица 1**  
**Особенности топографии возвратного гортанного нерва относительно трахеопищеводной борозды**

**Table 1**  
**Features of the recurrent laryngeal nerve topography relative to the tracheoesophageal groove**

Положение нерва	Частота, %		Разность
	слева	справа	
Кзади	9,43±2,84	0	F=0,04950; p=0,0016
Поверхностно	49,06±4,86	25,47±4,23	$\chi^2=12,61$ ; p=0,0004
Глубоко	16,04±3,56	0	F=0,08718; p=0,0000
Кпереди	25,47±4,23	27,36±4,33	$\chi^2=0,10$ ; p=0,7554
На боковой поверхности трахеи	0	47,17±4,85	F=0,30864; p=0,0000



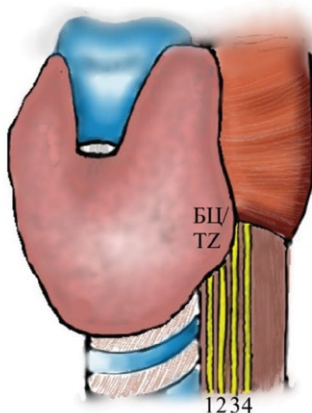
что выявлено в 41,6–61,1% случаев. В большинстве научных источников описано 2 варианта прохождения ВоГН: внутри и вне трахеопищеводной борозды. В немногочисленных исследованиях [14, 16–18] описаны следующие варианты расположения нерва: кпереди от борозды, кзади или латерально. В нашем исследовании вариант хода ВоГН «глубоко» в борозде может соответствовать имеющемуся в литературных данных варианту «внутри» борозды, а вариант «поверхностно» – расположению нерва «латерально» относительно борозды. Также нами выделен отдельный вариант хода ВоГН – «на боковой поверхности трахеи». Таким образом, варианты положения ВоГН, полученные в настоящем исследовании, дополняют и расширяют имеющиеся сведения о его топографической анатомии.

В настоящем исследовании был изучен бугорок Цукеркандля, представляющий собой вырост ткани долей щитовидной железы на задней или боковой поверхности последних (рис. 2). Следует отметить, что бугорок Цукеркандля – это непостоянная структура на щитовидной железе. Было установлено, что на левой доле щитовидной железы бугорок встречается в  $64,15 \pm 4,66\%$ , правой – в  $68,87 \pm 4,50\%$  ( $\chi^2=0,53$ ;  $p=0,4669$ ).

Размеры бугорка Цукеркандля также вариабельны. При исследовании морфометрических параметров бугорка нами определены: поперечный размер, как расстояние между крайними точками основания бугорка, и продольный размер – от основания до верхушки. Продольный размер бугорка слева составляет  $11,56 \pm 1,80$  мм, справа –  $14,23 \pm 2,49$  мм ( $T=40,00000$ ;  $p=0,000001$ ); поперечный размер слева –  $6,59 \pm 1,41$  мм, справа –  $8,74 \pm 1,91$  мм ( $T=39,00000$ ;  $p=0,000000$ ).

Несмотря на то, что бугорок Цукеркандля отсутствует в анатомической терминологии [19], он часто встречается в научных статьях [17, 20–23] и учитывается при оперативных вмешательствах на щитовидной железе.

При исследовании вариантной топографии ВоГН относительно бугорка Цукеркандля были выявлены следующие варианты положения нерва: «позади», «по заднему краю» бугорка, «медиально поверхностно», «медиально глубоко» (рис. 2).



**Рис. 2. Схема вариантов расположения возвратного гортанного нерва относительно бугорка Цукеркандля (БЦ): 1 – медиально глубоко; 2 – медиально поверхностно; 3 – по заднему краю; 4 – позади**

**Fig. 2. Diagram of the variants of the recurrent laryngeal nerve location relative to the tubercle of Zuckerkandl (TZ): 1 – medial deep; 2 – medial superficial; 3 – along the edge; 4 – posterior**

В случае положения ВоГН на некотором расстоянии ( $\geq 1$  мм) от бугорка Цукеркандля, при котором он не примыкает к краю последнего, устанавливается вариант хода нерва «позади». Такой вариант топографии ВоГН встречается приблизительно одинаково с обеих сторон щитовидной железы (табл. 2).

Вариант топографии ВоГН «по заднему краю» бугорка определяется в случае расположения нерва в непосредственной близости от бугорка Цукеркандля (соприкасается с ним), но при этом остается доступным визуальному осмотру и не прикрыт тканью щитовидной железы. Частота встречаемости данного варианта представлена в табл. 2.

При расположении ВоГН кнутри от бугорка Цукеркандля, при котором нерв находится спереди от его заднего края на расстоянии  $< 5$  мм, устанавливается вариант «медиально поверхностно». Этот вариант топографии ВоГН выявляется достаточно часто как справа, так и слева от железы.

В случае нахождения ВоГН кнутри от бугорка Цукеркандля на расстоянии от его заднего края  $\geq 5$  мм определяется вариант топографии нерва «медиально глубоко». Такой вариант чаще выявляется с правой стороны щитовидной железы (табл. 2).

По данным научной литературы, в связи с тесным расположением ВоГН относительно бугорка Цукеркандля некоторые хирурги считают, что наличие бугорка только затрудняет поиск нерва и при недостаточной ревизии во время операции может ввести врача в заблуждение относительно оставляемого объема ткани щитовидной железы [24]. В то же время другие клиницисты используют локализацию бугорка Цукеркандля как постоянный ориентир для интраоперационной идентификации нерва [15, 20, 22].

Согласно литературным данным [17, 20–23], расположение ВоГН медиально относительно бугорка Цукеркандля является наиболее распространенным вариантом, частота которого варьирует от 82,7 до 100% [15, 22]. По сведениям отдельных авторов [22], встречаются случаи расположения нерва латеральнее бугорка (8,7%) и вдоль его края (8,6%). В нашем исследовании расположение ВоГН медиальнее бугорка Цукеркандля также является частым вариантом (табл. 1), однако мы дополнили классификацию, выделив варианты «медиально глубоко» и «медиально поверхностно», также предложен новый вариант хода ВоГН относительно бугорка – «позади».

При анализе полученных данных хода ВоГН относительно долей щитовидной железы в случае отсутствия бугорка Цукеркандля выявлены аналогичные по названию варианты положения нерва: «позади», «по заднему краю», «медиально поверхностно» и «медиально глубоко».

**Таблица 2**  
**Особенности топографии возвратного гортанного нерва относительно бугорка Цукеркандля**  
**Table 2**  
**Features of the recurrent laryngeal nerve topography relative to the tubercle of Zuckerkandl**

Положение нерва	Частота, %		Разность
	слева	справа	
Позади	11,76 $\pm$ 3,91	8,22 $\pm$ 3,32	$\chi^2=0,49$ ; $p=0,4818$
По заднему краю	11,76 $\pm$ 3,91	13,70 $\pm$ 4,02	$\chi^2=0,12$ ; $p=0,7310$
Медиально поверхностно	48,53 $\pm$ 6,06	32,88 $\pm$ 5,50	$\chi^2=3,58$ ; $p=0,0584$
Медиально глубоко	27,49 $\pm$ 5,44	45,21 $\pm$ 5,83	$\chi^2=4,51$ ; $p=0,0338$



Бугорок Цукеркандля, по нашим данным, отсутствует на левой доле щитовидной железы в  $35,85 \pm 4,66\%$ , правой – в  $31,13 \pm 4,50\%$  случаев ( $\chi^2=0,53$ ;  $p=0,4669$ ).

Вариант расположения ВоГН «позади» относительно долей щитовидной железы наблюдается приблизительно в равной степени как слева, так и справа (табл. 3).

Частота хода ВоГН «по заднему краю» левой доли щитовидной железы выявляется значимо чаще, чем правой доли. Левый ВоГН проходит «медиально поверхностно» по отношению к левой доле щитовидной железы реже, чем правый (табл. 3). Ход ВоГН «медиально глубоко» относительно доли щитовидной железы выявлен только с левой стороны органа.

В большинстве литературных источников при описании топографических особенностей ВоГН проводится анализ его расположения относительно бугорка Цукеркандля и предлагается использовать его как ориентир для идентификации нерва во время операций на щитовидной железе [17, 20, 22]. Имеются единичные работы [18, 25], в которых приводится описание хода ВоГН относительно долей щитовидной железы. Согласно исследованиям Fancy T. и соавт. [25], Patra A. и соавт. [18], ВоГН проходит позади долей щитовидной железы. В нашем же исследовании, кроме варианта «позади» доли щитовидной железы, установлены также варианты: «по заднему краю» долей, «медиально поверхностно» и «медиально глубоко».

При изучении расположения ВоГН относительно долей щитовидной железы и ее вариантного образования – бугорка Цукеркандля выявлена билатеральная асимметрия хода нерва. Так, с левой стороны железы вариант расположения ВоГН «позади» относительно бугорка (табл. 2) установлен в  $11,76 \pm 3,91\%$  случаев, а относительно доли щитовидной железы – в  $28,95 \pm 7,36\%$  (табл. 3), при этом наблюдаются статистически значимые различия по частоте встречаемости ( $\chi^2=4,89$ ;  $p=0,0270$ ).

Также выявлены значимые отличия между вариантами хода нерва «по заднему краю» бугорка Цукеркандля и доли щитовидной железы: в  $11,76 \pm 3,91$  и  $44,74 \pm 8,07\%$  соответственно ( $\chi^2=14,71$ ;  $p=0,0001$ ).

С левой стороны щитовидной железы вариант расположения ВоГН «медиально поверхностно» при наличии бугорка Цукеркандля встречается в  $48,53 \pm 6,06\%$ , при его отсутствии – в  $26,32 \pm 7,14\%$  ( $\chi^2=3,97$ ;  $p=0,0462$ ).

Расположение ВоГН «медиально глубоко» с левой стороны щитовидной железы выявлено при наличии бугорка Цукеркандля в  $27,49 \pm 5,44\%$  случаев, а относительно левой доли щитовидной железы такого варианта не обнаружено, что свидетельствует о значимых различиях ( $F=0,12204$ ;  $p=0,0001$ ).

**Таблица 3**

**Особенности топографии возвратного гортанного нерва относительно доли щитовидной железы**  
**Table 3**

**Features of the recurrent laryngeal nerve topography relative to the lobe of the thyroid gland**

Положение нерва	Частота, %		Разность
	слева	справа	
Позади	$28,95 \pm 7,36$	$24,24 \pm 7,46$	$\chi^2=0,20$ ; $p=0,6551$
По заднему краю	$44,74 \pm 8,07$	$12,12 \pm 5,68$	$F=0,12705$ ; $p=0,0038$
Медиально поверхностно	$26,32 \pm 7,14$	$39,39 \pm 8,51$	$\chi^2=1,38$ ; $p=0,2402$
Медиально глубоко	$24,24 \pm 7,46$	0	$F=0,14622$ ; $p=0,0013$

Полученные данные показывают наличие статистически значимых различий с правой стороны щитовидной железы при варианте расположения нерва «позади», что наблюдается с частотой  $8,22 \pm 3,32\%$  при наличии бугорка Цукеркандля и  $24,24 \pm 7,46\%$  при его отсутствии ( $\chi^2=5,09$ ;  $p=0,0241$ ).

Также отмечаются значимые различия ( $\chi^2=4,21$ ;  $p=0,0402$ ) при сравнении варианта «медиально глубоко» в случае расположения ВоГН относительно правого бугорка Цукеркандля ( $45,21 \pm 5,83\%$ ) и правой доли щитовидной железы ( $24,24 \pm 7,46\%$ ).

Однако значимых различий между вариантами топографии ВоГН «по заднему краю» бугорка Цукеркандля ( $13,70 \pm 4,02\%$ ) и доли щитовидной железы ( $12,12 \pm 5,68\%$ ) не выявлено ( $F=0,00047$ ;  $p=1,0000$ ). Также не установлено статистически значимых различий ( $\chi^2=0,09$ ;  $p=0,7679$ ) между вариантами прохождения ВоГН «медиально поверхностно» при наличии или отсутствии бугорка ( $32,88 \pm 5,50$  и  $39,39 \pm 8,51\%$  соответственно).

При выявлении особенностей топографии ВоГН относительно НЩА и ее ветвей установлено следующее. Относительно ствола НЩА выделено 2 варианта хода ВоГН: «кпереди», который достоверно чаще встречается с правой стороны, и «кзади», который значимо чаще наблюдается слева (рис. 3, табл. 4).

Относительно ветвей НЩА выделено 3 варианта положения ВоГН: «кпереди», «кзади» от ветвей артерии либо «между» ними (рис. 3).

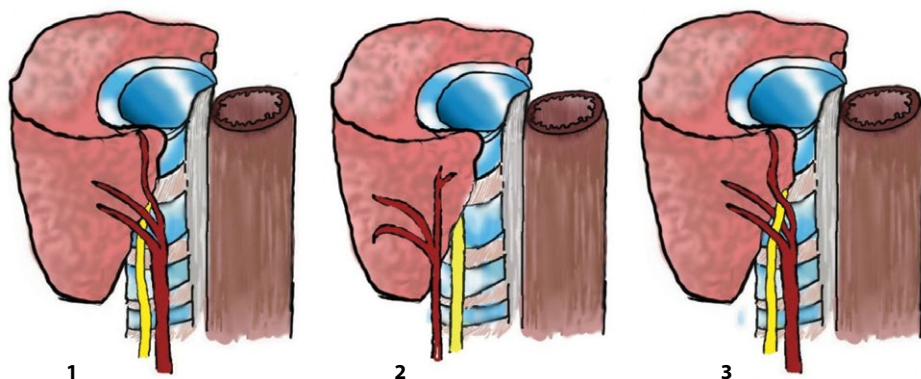
С левой стороны щитовидной железы ВоГН проходит кпереди от ветвей НЩА значительно реже, чем с правой (табл. 4). Левый ВоГН проходит «кзади» от ветвей НЩА значимо чаще, чем правый. Вариант прохождения левого ВоГН между ветвями НЩА наблюдается значимо чаще с левой стороны органа, чем с правой.

Согласно отдельным исследованиям [17], в большинстве случаев (92%) ВоГН проходит кзади от артерии с обеих сторон щитовидной железы, при этом варианта расположения нерва кпереди от артерии не установлено. Однако большинство авторов [14, 26–29] отмечают тенденцию к более частому расположению левого ВоГН кзади от НЩА ( $33,3–71,5\%$ ), а правого – кпереди от НЩА ( $21,9–67,9\%$ ), что подтверждает наши данные (табл. 5).

По одним данным литературы [17, 18, 27, 29], ВоГН редко проходит между ветвями НЩА (около 8% случаев), по другим [14, 28] – частота такого варианта достигает

**Таблица 4**  
**Особенности топографии возвратного гортанного нерва относительно нижней щитовидной артерии и ее ветвей**  
**Table 4**  
**Features of the recurrent laryngeal nerve topography relative to the inferior thyroid artery and its branches**

Положение нерва	Частота, %		Разность
	слева	справа	
<b>Относительно нижней щитовидной артерии</b>			
Кпереди	$40,57 \pm 4,77$	$78,30 \pm 4,00$	$\chi^2=31,30$ ; $p=0,0000$
Кзади	$59,43 \pm 4,77$	$21,70 \pm 4,00$	$\chi^2=31,30$ ; $p=0,0000$
<b>Относительно ветвей нижней щитовидной артерии</b>			
Кпереди	$4,72 \pm 2,06$	$48,11 \pm 4,86$	$\chi^2=51,35$ ; $p=0,0000$
Кзади	$30,19 \pm 4,46$	$11,32 \pm 3,08$	$\chi^2=11,47$ ; $p=0,0007$
Между	$65,09 \pm 4,63$	$40,57 \pm 4,77$	$\chi^2=12,80$ ; $p=0,0003$



**Рис. 3.** Схема вариантов расположения возвратного гортанного нерва относительно ствола нижней щитовидной артерии (1, 3 – нерв кпереди от ствола артерии; 2 – нерв кзади от ствола артерии) и ее ветвей (1 – нерв кпереди от ветвей артерии; 2 – нерв кзади от ветвей артерии; 3 – нерв между ветвями артерии)

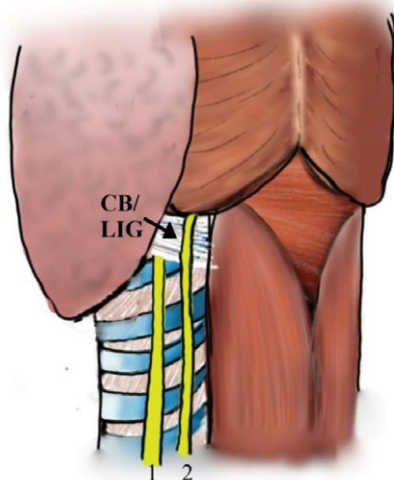
**Fig. 3.** Diagram of the variants of the recurrent laryngeal nerve location relative to the trunk of the inferior thyroid artery (1, 3 – the nerve anterior to the trunk of the artery; 2 – the nerve posterior to the trunk of the artery) and its branches (1 – the nerve anterior to the arterial branches; 2 – the nerve posterior to the arterial branches; 3 – the nerve between the arterial branches)

30,1–46,9%. В ходе нашего исследования встречаемость хода ВоГН «между» ветвями НЩА составила 52,8%, что больше согласуется с данными Campos V.A., Henriques P.R. [28]. Ngo Neyki A.R. и соавт. [26] отмечают, что ВоГН может проходить кпереди от ветвей НЩА (6,7% слева и 9,4% справа), а также кзади (43,3% слева и 34,4% справа), что не согласуется с нашими данными (табл. 5). Несоответствие имеющихся литературных и полученных нами данных можно объяснить тем, что большинство авторов описывают расположение ВоГН относительно НЩА и ее ветвей в совокупности, мы же рассматривали ход ВоГН по отношению к стволу НЩА и отдельно по отношению к ее ветвям, выделяя отдельные классификации.

При установлении вариантов топографии ВоГН относительно связки, поддерживающей щитовидную железу (Берри), которая представляет собой пучок соединительной ткани, расположенный между внутренней (задней) поверхностью долей щитовидной железы и проксимальными 2–3 кольцами трахеи, обнаружено 2 основных варианта: «в толще» связки в случае частичного или полного прохождения ее нервом и «дорсально от нее» при расположении нерва вне связки (не прободает последнюю) (рис. 4).

Расположение ВоГН «дорсально» по отношению к связке Берри наблюдается значительно чаще, чем «в толще» связки (табл. 5).

По данным одних авторов [15, 17, 23, 30], ВоГН всегда располагается вне связки, поддерживающей щитовидную железу, находясь дорсальнее последней на расстоянии до 7 мм, по другим сведениям [16, 18, 21, 31], нерв в 9,7–39% случаев проходит «в толще» связки. Отдельные исследователи [32] показывают, что ВоГН всегда расположен «в толще» связки. Некоторые авторы [15] описываютхождение передней ветви ВоГН через связку в случае его внегортанного разветвления (2,5% наблюдений).



**Рис. 4.** Схема вариантов расположения возвратного гортанного нерва относительно связки, поддерживающей щитовидную железу (CB): 1 – в толще; 2 – дорсально от нее  
**Fig. 4.** Diagram of the variants of the recurrent laryngeal nerve location relative to suspensory ligament of thyroid gland (LIG): 1 – in the thickness; 2 – dorsal

**Таблица 5**  
**Особенности топографии возвратного гортанного нерва относительно связки, поддерживающей щитовидную железу**  
**Table 5**  
**Features of the recurrent laryngeal nerve topography relative to the suspensory ligament of thyroid gland**

Положение нерва	Частота, %		Разность
	слева	справа	
В толще	11,32±3,08	14,15±3,39	$\chi^2=0,38; p=0,5365$
Дорсально	88,68±3,08	85,85±3,39	$\chi^2=0,38; p=0,5365$

Такая вариабельность расположения ВоГН по отношению к связке Берри, возможно, обусловлена противоречивостью представлений о строении самой связки [16]. Полученные нами данные подтверждаются результатами исследований Asgharpour E. и соавт. [15], Patra A. и соавт. [18], которые описывают расположение ВоГН «в толще» связки – около 12% случаев.

При исследовании внегортанных анастомозов между гортанными нервами человека были выявлены следующие особенности их формирования.

Всего выявлено 8 случаев (7,55%) внегортанных анастомозов между гортанными нервами, в 6 из которых ВоГН анастомозирует с верхним гортанным нервом (ВГН). Эти случаи можно разделить на 2 группы: 1) между наружной ветвью ВГН и возвратным гортанным нервом; 2) между внутренней ветвью ВГН и возвратным гортанным нервом. Остальные случаи представлены вариантом анастомоза между внутренней и наружной ветвями ВГН.



Первая группа анастомозов составила 5 случаев (4,72%), которые различались топографическими особенностями.

Первый вариант анастомоза (1 случай) между наружной ветвью ВГН и ВоГН имеет дугообразный ход. Наружная ветвь ВГН ложится под волокна нижнего констриктора глотки и вблизи вступления в перстнещитовидную мышцу отдает вторичные веточки, одна из которых является анастомотической. Далее анастомотическая веточка (АВ) появляется на поверхности констриктора и направляется вниз. ВоГН в области прохождения под констриктор глотки отсылает также АВ, которая направляется вверх и вперед, соединяясь с аналогичной веточкой из наружной ветви ВГН. При этом анастомоз полностью прикрыт долей щитовидной железы и частично располагается под волокнами нижнего констриктора глотки. Видимых ветвей от соединения не отходит.

Второй вариант нервного соединения (1 случай) между наружной ветвью ВГН и ВоГН имеет косой ход, который повторяет контур края доли щитовидной железы. Наружная ветвь, не достигая верхнего полюса доли щитовидной железы, ложится под волокна нижнего констриктора глотки и сразу же отдает АВ, которая выходит на поверхность констриктора. В терминальной части от ВоГН, где нерв подходит под волокнами нижнего констриктора глотки, отходит АВ, которая направляется вверх вдоль заднего края бугорка Цукеркандля и доли щитовидной железы, соединяясь с аналогичной веточкой из наружной ветви ВГН. Видимых ветвей от соединения не отходит (рис. 5А).

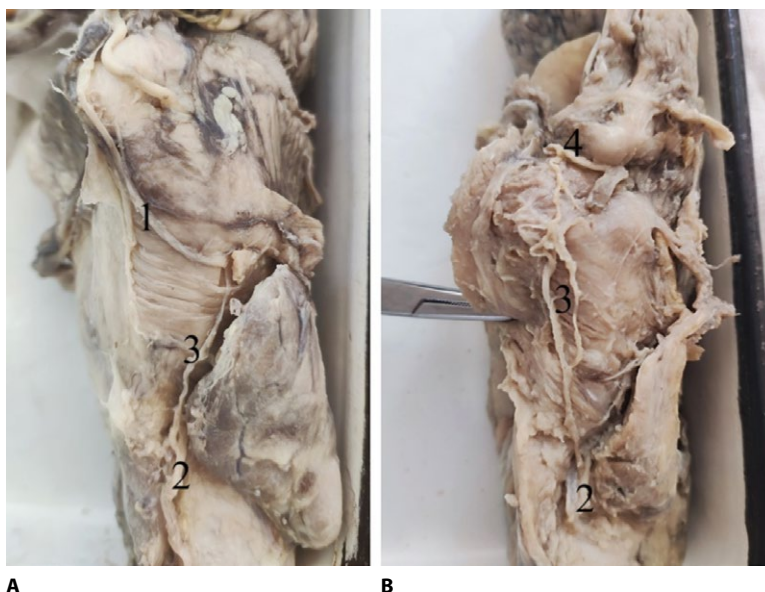
Третий вариант анастомоза (3 случая) между наружной ветвью ВГН и ВоГН имеет продольный ход. От наружной ветви ВГН отходит АВ, направляющаяся вертикально вниз, при этом в 2 случаях из 3 отхождение этой ветви находилось вблизи верхнего полюса доли щитовидной железы.

В 2 наблюдениях из 3 АВ отходит непосредственно от ствола ВоГН (в 1 случае установлено внегортанное разветвление ВоГН на переднюю и заднюю ветви, при этом АВ отходит от его передней ветви). Далее АВ от ВоГН направляется вертикально вверх, где соединяется с аналогичной веточкой из наружной ветви ВГН. Стоит отметить, что в одном случае анастомоз полностью прикрыт долей щитовидной железы, в других – лишь частично за счет бугорка Цукеркандля. А также от нервного соединения отходили дополнительные ветви (в 2 наблюдениях) к нижнему констриктору глотки.

Вторая группа анастомозов обнаружена между внутренней ветвью ВГН и ВоГН и представлена 1 случаем (0,94%).

От внутренней ветви ВГН на расстоянии ~1,5 см до входа в гортань отходит АВ, которая направляется вниз, располагаясь на заднебоковой поверхности нижнего констриктора глотки, отсылая к последнему мелкие ветви, и далее разделяется на 2 конечные ветви. ВоГН до входа в гортань отдает АВ, которая направляется вверх и несколько кзади, располагаясь поверхностно по отношению к нижнему констриктору глотки, и также делится на 2 конечные ветви, образующие соединение с аналогичными веточками из внутренней ветви ВГН. Таким образом, наблюдается «удвоенный» анастомоз (рис. 5В).

Литературных сведений, посвященных исследованию внегортанных анастомозов между гортанными нервами человека, крайне мало [33–36]. Hodnett V.L. и соавт. [33] во время проведения оперативного вмешательства на щитовидной железе



**Рис. 5. Случаи внегортанных анастомозов между гортанными нервами: А – анастомоз между наружной ветвью ВГН и возвратным гортанным нервом; В – анастомоз между внутренней ветвью ВГН и возвратным гортанным нервом: 1 – наружная ветвь ВГН; 2 – возвратный гортанный нерв; 3 – анастомоз; 4 – внутренняя ветвь ВГН**  
**Fig. 5. Cases of the extralaryngeal anastomoses between laryngeal nerves: A – anastomosis between the external branch of the SLN and the recurrent laryngeal nerves; B – anastomosis between the internal branch of the SLN and the recurrent laryngeal nerves: 1 – the external branch of the SLN; 2 – recurrent laryngeal nerve; 3 – anastomosis; 4 – the internal branch of the SLN**

(тиреоидэктомии) выявили анастомоз между наружной ветвью ВГН и ВоГН, впоследствии при помощи электростимуляции которого им удалось получить двигательную активность щиточерпаловидной мышцы. Также Малюга В.Ю. и Куприн А.А. [34] в ходе удаления щитовидной железы выявили веточку, отходящую от ВоГН. Авторы предположили, что она является АВ и соединяется с внутренней ветвью ВГН. Однако АВ от ВГН, которая бы анастомозировала с выявленной аналогической веточкой от ВоГН, не была идентифицирована, что свидетельствует о недостоверности исследования. Позже Куприн А.А. и соавт. [35] при изучении 23 органокомплексов шеи человека идентифицировали 2 случая (4,4%) внегортанного анастомоза между наружной ветвью ВГН и ВоГН. В работе же Yalcina B. и соавт. [36] отмечается, что в единичных случаях наружная ветвь ВГН может отдавать АВ к ВоГН.

По нашим данным, вариант внегортанного анастомоза между наружной ветвью ВГН и ВоГН является более распространенным, что подтверждается единичными работами [35].

## ■ ЗАКЛЮЧЕНИЕ

Полученные результаты о топографо-анатомических вариантах нижнего гортанного нерва взрослого человека, а также об особенностях формирования анастомозов



между гортанными нервами помогут усовершенствовать имеющиеся знания практикующего хирурга при выполнении оперативных вмешательств на органах шеи, в частности щитовидной железе, что будет способствовать снижению интраоперационного риска повреждения нервов.

## ■ ЛИТЕРАТУРА/REFERENCES

1. Yakubouski S.U., Kandratsenka H.H., Salko O.B., et al. Epidemiology of benign thyroid disorders in the adult population of the Republic of Belarus: analysis of nationwide statistics 2009 to 2019. *Problems of Endocrinology*. 2022;68(3):30–43. doi: 10.14341/probl12844. (in Russian)
2. Shlyaga I.D., Kalliadzich Zh.V., Ivanov S.A., et al. Epidemiological analysis of the malignant tumors of the larynx in Belarus over 2000–2019. *Health and Ecology Issues*. 2021;18(4):83–92. doi: 10.51523/2708-6011.2021-18-4-11. (in Russian)
3. Prokharau A.V., Fridman M.V., Levin L.F. Thyroid cancer: state of the art. *Eurasian Journal of Oncology*. 2024;12(1):99–110. doi: 10.34883/Pl.2024.12.1.023. (in Russian)
4. Gordienko V.P., Poberezhetsky A.V. Thyroid cancer in the Far Eastern Federal District of Russia. *Pacific Medical Journal*. 2022;4(4):63–71. doi: 10.34215/1609-1175-2022-4-63-71. (in Russian)
5. Hayward N.J., Grodski S., Yeung M., et al. Recurrent laryngeal nerve injury in thyroid surgery: a review. *ANZ J Surg*. 2013;83(1–2):15–21. doi: 10.1111/j.1445-2197.2012.06247.x
6. Maturo S.C., Braun N., Brown D.J., et al. Intraoperative laryngeal electromyography in children with vocal fold immobility: results of multicenter longitudinal study. *Arch Otolaryngol Head Neck Surg*. 2011;137(12):1251–1257. doi: 10.1001/archoto.2011.184
7. Smith M.E., Roy N., Houtz D. Laryngeal reinnervation for paralytic dysphonia in children younger than 10 years. *Arch Otolaryngol Head Neck Surg*. 2012;138(12):1161–1166. doi: 10.1001/jamaoto.2013.803
8. Khariwala S.S., Lee W.T., Koltai P.J. Laryngotracheal consequences of pediatric cardiac surgery. *Arch Otolaryngol Head Neck Surg*. 2005;131(4):336–339. doi: 10.1001/archotol.131.4.336
9. DiLisio R., Murthy S., Grocott H.E., et al. Vocal fold paralysis after aortic surgery. *Cardiothorac Vasc Anesth*. 2013;27(3):522–527. doi: 10.1053/j.jvca.2012.04.006
10. Greben N.I., Romanova Zh.G., Konojko N.S., et al. Key issues in the rehabilitation of patients with postoperative laryngeal paresis. *Otorinolaringologiya. Vostochnaya Evropa*. 2019;9(2):140–148. (in Russian)
11. Wang H-W., Lu C-C., Chao P-Z., et al. Causes of Vocal Fold Paralysis. *Ear, Nose & Throat Journal*. 2020;101(7):294–298. doi: 10.1177/0145561320965212
12. Zivaljevic V.R., Bukvic Bacotic B.R., Sipetic S.B., et al. Quality of life improvement in patients with Hashimoto thyroiditis and other goiters after surgery: A prospective cohort study. *Int J Surg*. 2015;21:150–155. doi: 10.1016/j.ijsu.2015.08.001
13. Chen X., Xie L., Guo X. The regional dissection and clinical application in pars cervicalis of recurrent laryngeal nerve. *Sichuan J Anat*. 2002;10(3):150–152.
14. Asgharpour E., Marañillo E., Sañudo J., et al. Recurrent laryngeal nerve landmarks revisited. *Head Neck*. 2012;34(9):1240–1246. doi: 10.1002/hed.21882
15. Yalçın B., Ozan H. Detailed investigation of the relationship between the inferior laryngeal nerve including laryngeal branches and ligament of Berry. *J Am Coll Surg*. 2006;202(2):291–296. doi: 10.1016/j.jamcollsurg.2005.09.025
16. Henry B.M., Tomaszewski K.A., Walocha J.A., et al. The reliability of the tracheoesophageal groove and the ligament of Berry as landmarks for identifying the recurrent laryngeal nerve: a cadaveric study and meta-analysis. *BioMed Res Int*. 2017;2017:11. doi: 10.1155/2017/3850849
17. Kastan O.Z., Öztürk S., Calguner E., et al. Relationship of recurrent laryngeal nerve with inferior horn of thyroid cartilage, Berry's ligament and Zuckerkandl's tubercle. *Indian J Otolaryngol Head Neck Surg*. 2022;74(2):2065–2070. doi: 10.1007/s12070-020-02018-1
18. Patra A., Asghar A., Chaudhary P., et al. Identification of valid anatomical landmarks to locate and protect recurrent laryngeal nerve during thyroid surgery: a cadaveric study. *Surg Radiol Anat*. 2023;45(1):73–80. doi: 10.1007/s00276-022-03054-y
19. Nikityuk D.B., ed. *International anatomical terminology [TA2]*. 2<sup>nd</sup> ed. Moscow: GEOTAR-Media; 2024. 488 p. doi: 10.33029/9704-7700-7-TA2-2024-1-488. (in Russian)
20. Gauger P.G., Delbridge L.W., Thompson N.W., et al. Incidence and importance of the tubercle of Zuckerkandl in thyroid surgery. *Eur J Surg*. 2001;167(4):249–254. doi: 10.1080/110241501300091363
21. Pradeep P.V., Jayashree B., Harshita S.S. A Closer Look at Laryngeal Nerves during Thyroid Surgery: A Descriptive Study of 584 Nerves. *Anat Res Int*. 2012;2012:6. doi: 10.1155/2012/490390
22. Henry B.M., Sanna B., Vikse J., et al. Zuckerkandl's tubercle and its relationship to the recurrent laryngeal nerve: A cadaveric dissection and meta-analysis. *Auris Nasus Larynx*. 2017;44(6):639–647. doi: 10.1016/j.anl.2017.03.013
23. Irkorucu O. Zuckerkandl tubercle in thyroid surgery: Is it a reality or a myth? *Ann Med Surg (Lond)*. 2016;7:92–96. doi: 10.1016/j.amsu.2016.03.030
24. Veyseller B., Aksoy F., Yildirim Y.S., et al. Effect of recurrent laryngeal nerve identification technique in thyroidectomy on recurrent laryngeal nerve paralysis and hypoparathyroidism. *Arch Otolaryngol Head Neck Surg*. 2011;137(9):897–900. doi: 10.1001/archoto.2011.134
25. Fancy T., Gallagher D. 3rd, Hornig J.D. Surgical anatomy of the thyroid and parathyroid glands. *Otolaryngol Clin North Am*. 2010;43(2):221–227. doi: 10.1016/j.otc.2010.01.001
26. Ngo Nyeki A.R., Njock L.R., Miloundja J., et al. Recurrent laryngeal nerve landmarks during thyroidectomy. *Eur Ann Otorhinolaryngol Head Neck Dis*. 2015;132(5):265–269. doi: 10.1016/j.anorl.2015.08.002
27. Thomas A.M., Fahim D.K., Gemechu J.M. Anatomical Variations of the Recurrent Laryngeal Nerve and Implications for Injury Prevention during Surgical Procedures of the Neck. *Diagnostics (Basel)*. 2020;10(9):7. doi: 10.3390/diagnostics10090670
28. Campos B.A., Henriques P.R. Relationship between the recurrent laryngeal nerve and the inferior thyroid artery: a study in corpses. *Rev Hosp Clin Fac Med Sao Paulo*. 2000;55(6):195–200. doi: 10.1590/s0041-87812000000600001
29. Makay O., Icoz G., Yilmaz M., et al. The recurrent laryngeal nerve and the inferior thyroid artery - anatomical variations during surgery. *Langenbecks Arch Surg*. 2008;393(5):681–685. doi: 10.1007/s00423-008-0320-8
30. Çakir B. Ö., Ercan I., Şam B., et al. Reliable surgical landmarks for the identification of the recurrent laryngeal nerve. *Otolaryngology – Head and Neck Surgery*. 2006;135(2):299–302. doi: 10.1016/j.otohns.2006.03.026

31. Botelho J.B., Vieira D., Monteiro de Carvalho D., et al. Anatomic and surgical study of the recurrent laryngeal nerve and its involvement with the ligament of Berry. *Rev Col Bras Cir.* 2012;39(5):364–377. doi: 10.1590/s0100-69912012000500004
32. Chen L., Lin X., Zheng M. The anatomical character and the clinical significance of the recurrent laryngeal nerve. *Fujian Medical Journal.* 2008;30(1):6–8.
33. Hodnett B.L., Schmitt N.C., Thirumala P.D., et al. Intraoperative identification of the human communicating nerve during thyroidectomy. *J Surg Case Rep.* 2015;2015(12):4. doi: 10.1093/jscr/rjv154
34. Malyuga V.Y., Kuprin A.A. Extralaryngeal variants of the location of the recurrent laryngeal nerve. Clinical observation in thyroid surgery. *Endocrine Surgery.* 2017;11(3):146–156. doi: 10.14341/serg20173146-156. (in Russian)
35. Kuprin A.A., Malyuga V.Y., Britvin T.A., et al. Extralaryngeal branching of the recurrent laryngeal nerve. Autopsy case series. *Endocrine Surgery.* 2020;14(4):4–18. doi: 10.14341/serg12706. (in Russian)
36. Yalcin B., Tubbs R.S., Durmaz A., et al. Branching pattern of the external branch of the superior laryngeal nerve and its clinical importance. *Clin Anat.* 2012;25(1):32–39. doi: 10.1002/ca.21254



<https://doi.org/10.34883/PI.2026.15.1.052>



Беспальчук А.П., Волотовский А.И.✉, Чу Шияо, Беспальчук П.И.  
Белорусский государственный медицинский университет,  
Минск, Беларусь

## Особенности хирургической техники резекции проксимального ряда костей запястья

**Конфликт интересов:** не заявлен.

**Вклад авторов:** Беспальчук А.П., Чу Шияо – сбор литературы, концепция и дизайн исследования; Волотовский А.И., Беспальчук П.И. – сбор и анализ материала и полученных данных.

**Этическое заявление:** объем и характер исследований согласован с комитетом по биоэтике Белорусского государственного медицинского университета.

**Информированное согласие:** авторы имеют подписанные информированные согласия пациентов на анонимное опубликование их данных в медицинском издании.

**Финансирование:** исследование не имело спонсорской поддержки.

Подана: 08.11.2025

Принята: 03.03.2026

Контакты: aleksei\_volotovs@mail.ru

### Резюме

**Введение.** Одной из наиболее сложных проблем ортопедии, и в частности хирургии кисти, является лечение посттравматических деформаций, возникших в результате повреждений ключевых связок, например, полулунно-ладьевидной, всевозможных переломов и переломовывихов в запястье, а также аваскулярных некрозов ладьевидной, полулунной и трехгранной костей. Весьма перспективным направлением при лечении рассматриваемой патологии является резекция проксимального ряда костей запястья: ладьевидной, полулунной и головчатой. В выполнении данного оперативного вмешательства до настоящего времени остается масса спорных моментов, включая хирургический доступ, последовательность поэтапной эксцизии костей, необходимость резекции тыльной ветви межкостного нерва.

**Цель.** Оптимизировать этапы хирургической техники резекции проксимального ряда костей запястья с целью ускорения оперативного вмешательства и улучшения отдаленных результатов лечения пациентов.

**Материалы и методы.** Под нашим наблюдением за период с марта 2016 по март 2025 г. находилось 80 пациентов в возрасте от 25 до 69 лет (средний возраст 49 лет), которым была произведена резекция проксимального ряда костей запястья. Правая рука оперирована в 45 случаях, левая – в 35. Прогрессирующий коллапс запястья на фоне ложного сустава ладьевидной кости имел место в 24 случаях, аналогичный процесс вследствие застарелых повреждений ладьевидно-полулунной связки и ротационного подвывиха ладьевидной кости – в 30, болезнь Кинбека (асептический некроз полулунной кости) – 10, вывих полулунной – 6, переломовывихи в кистевом суставе – 4, неустановленная этиология в 6 случаях. Продолжительность заболевания была от одного месяца после травмы до 40 лет. Лиц, занимающихся физическим трудом, было 55, умственным – 17, пенсионеров – 5, неработающих – 3. Всем пациентам выполнена резекция проксимального ряда костей запястья, в 59 случаях оперативное вмешательство произведено через тыльный поперечный доступ.

Продольный кожный тыльный доступ был применен у 7 пациентов, зигзагообразный – у 6, сочетание волярных и тыльных кожных разрезов – у 8. В четырех наблюдениях в качестве предварительного этапа была использована дистракционная лигаментотензия в аппарате Илизарова.

**Результаты.** Результаты лечения изучены в сроки от 6 месяцев до 9 лет после проведенной резекции проксимального ряда костей запястья. Среднее значение критериев опросника DASH составило 10,17 (до операции было 48,5), VAS: в покое – 0,3, при нагрузке – 1,7 (до вмешательства – 3,0 и 7,2 соответственно). Послеоперационные рубцы были едва различимы в тех случаях, когда использовался поперечный хирургический доступ, соответствующий правилам пластической хирургии. По прошествии времени ухудшения функциональной активности и усиления боли в исследуемой когорте пациентов не было, в связи с чем 78 из них были удовлетворены результатами лечения и только двое прооперированных высказались, что ожидали более значительного улучшения функции кисти. Все работающие пациенты вернулись к труду.

**Заключение.** Резекция проксимального ряда костей запястья позволяет добиться удовлетворительных результатов лечения пациентов с различной патологией лучезапястного сустава. Тыльный поперечный кожный разрез обеспечивает хороший доступ к связкам, удаляемым костям и резецируемому дорзальному межкостному нерву. Удаление костей запястья целесообразно начинать с экстирпации трехгранной кости. Специальный экстрактор костей позволяет легче манипулировать последними при их удалении, избегая травматизации хряща на головчатой и лучевой костях. Предварительная дистракционная лигаментотензия в аппарате Илизарова значительно облегчает резекцию костей.

**Ключевые слова:** кисть, остеоартрозы, переломовывихи, резекция проксимального ряда костей запястья, хирургическая тактика

---



Bespalchuk A., Volotovskiy A.✉, Chu Shiyao, Bespalchuk P.  
Belarusian State Medical University, Minsk, Belarus

## Features of the Surgical Technique for Proximal Row Carpectomy

**Conflict of interest:** nothing to declare.

**Authors' contribution:** Bespalchuk A., Chu Shiyao – literature review, study concept and design; Volotovskiy A., Bespalchuk P. – data collection and analysis.

**Ethics statement:** the scope and nature of the study were approved by the Bioethics Committee of the Belarusian State Medical University.

**Informed consent:** the authors obtained signed informed consent from patients for anonymous publication of their data in a medical journal.

**Funding:** the study received no sponsorship.

Submitted: 08.11.2025

Accepted: 03.03.2026

Contacts: aleksei\_volotovs@mail.ru

### Abstract

**Introduction.** One of the most challenging issues in orthopedics, and in hand surgery in particular, is the treatment of post-traumatic deformities resulting from injuries to key ligaments (e.g., the scapholunate ligament), various fractures and fracture-dislocations in the wrist joint, as well as avascular necrosis of the scaphoid, lunate, and triquetrum bones. A highly promising approach in treating this pathology is proximal row carpectomy (PRC) involving the scaphoid, lunate, and triquetrum. Numerous controversial aspects remain in performing this surgical procedure to this day, ranging from the surgical approach and the sequence of staged bone excision to the necessity of resecting the dorsal branch of the interosseous nerve.

**Purpose.** To optimize the stages of the surgical technique for proximal row carpectomy in order to reduce operative time and improve long-term treatment outcomes for patients.

**Materials and methods.** From March 2016 to March 2025, a total of 80 patients aged 25 to 69 years (mean age 49) who underwent proximal row carpectomy were observed. The right hand was operated on in 45 cases, and the left one in 35. Progressive carpal collapse due to scaphoid nonunion was present in 24 cases; a similar process due to old injuries of the scapholunate ligament and rotational subluxation of the scaphoid was observed in 30; Kienböck's disease (aseptic necrosis of the lunate) was reported in 10; lunate dislocation was in 6; fracture-dislocations in the wrist joint was in 4; and unspecified etiology was present in 6 cases. The duration of the disease ranged from one month post-injury up to 40 years. Among all study participants there were 55 subjects engaged in physical labor, 17 subjects engaged in mental labor, 5 retirees, and 3 unemployed subjects. In 59 cases, the surgery was performed via a dorsal transverse approach. The longitudinal dorsal skin access was applied in 7 patients, zigzag in 6, and a combination of volar and dorsal skin incisions in 8. In four cases, distraction ligamentotaxis using an Ilizarov apparatus was used as a preliminary stage.

**Results.** The treatment results were evaluated at periods ranging from 6 months to 9 years after proximal row carpectomy (the average value of the DASH questionnaire criteria was 10.17 (before surgery it was 48.5); VAS value at rest was 0.3, and under load 1.7 (before intervention it was 3.0 and 7.2, respectively). Postoperative scars were barely noticeable

in cases where a transverse surgical incision, adhering to plastic surgery principles, was used. Over time, there was no deterioration in functional activity or increased pain in the study cohort, and 78 of the patients were satisfied with the treatment results. Only two of the patients reported that they had expected a more significant improvement in hand function. All employed patients returned to work.

**Conclusion.** Proximal row carpectomy allows achieving satisfactory treatment outcomes in patients with various pathologies of the radiocarpal joint. The dorsal transverse skin incision provides good access to the ligaments, bones to be removed, and the resectable dorsal interosseous nerve. It is advisable to begin bone removal with the excision of the triquetrum. A special bone extractor facilitates manipulation of the bones during removal, avoiding trauma to the cartilage of the capitate and radius. Preliminary distraction ligamentotaxis using an Ilizarov apparatus significantly facilitates bone resection.

**Keywords:** hand, osteoarthritis, fracture-dislocations, proximal row carpectomy, surgical tactics

---

## ■ ВВЕДЕНИЕ

Одной из наиболее сложных проблем ортопедии, и в частности хирургии кисти, является лечение посттравматических деформаций, возникших в результате повреждений ключевых связок, например, полулунно-ладьевидной, всевозможных переломов и переломовывихов в кистевом суставе, а также аваскулярных некрозов ладьевидной, полулунной и трехгранной костей. Консервативное лечение при этой патологии, как правило, неэффективно, поэтому специалисты должны отдавать предпочтение различным хирургическим способам. В настоящее время разработаны и применяются методики резекции отдельных костей запястья в сочетании с артродезированиям в различных вариантах соседних, например: эксцизия разрушенной патологическим процессом ладьевидной кости и так называемый четырехгранный артродез, направленный на сращивание головчатой, полулунной, трехгранной и крючковидной. Не утратили своей актуальности также варианты удаления некротизированных фрагментов полулунной кости с последующим замещением ее остеотомированной и низведенной головкой головчатой и заполнением образовавшегося дефекта костным трансплантатом. Сращение артродезированных костей требует длительного периода фиксации различными металлическими конструкциями, предпочтения которым отдаются в различных клиниках (спицы, винты, пластины, ауто- и аллотрансплантаты), и занимает значительный временной промежуток, чаще 3–6 месяцев, что в последующем требует продолжительного реабилитационного периода для полноценного восстановления функции кисти, что достигается далеко не во всех случаях.

Весьма перспективным направлением при лечении рассматриваемой патологии является резекция проксимального ряда костей запястья [1–3]: ладьевидной, полулунной и головчатой, которая значительно сокращает сроки лечения пациентов (движения кисти можно начинать через четыре недели после операции). В выполнении этого хирургического вмешательства, дающего в целом удовлетворительные клинические и рентгенологические результаты [4], до настоящего времени остается



масса спорных моментов, начиная с хирургического доступа [5], где практикуются тыльные продольные, поперечные, зигзагообразные кожные разрезы, а также их сочетание с различными волярными, и заканчивая последовательностью поэтапной эксцизии костей – одни исследователи начинают эксцизию с ладьевидной кости, другие – с полулунной, что сопряжено с определенными трудностями. До настоящего времени остаются нерешенными вопросы необходимости резекции тыльной ветви межкостного нерва, трансартикулярной фиксации сустава спицей, интерпозиционной артропластики [6, 7], использования аппаратов внешней фиксации [8] и ряда других моментов. Эти обстоятельства открывают перспективы для совершенствования различных этапов хирургической тактики при резекции проксимального ряда костей запястья, включая разработку и внедрение специального инструментария, позволяющего менее травматично выполнять эксцизию костей.

## ■ ЦЕЛЬ ИССЛЕДОВАНИЯ

Оптимизировать этапы хирургической техники резекции проксимального ряда костей запястья с целью ускорения оперативного вмешательства и улучшения отдаленных результатов лечения пациентов.

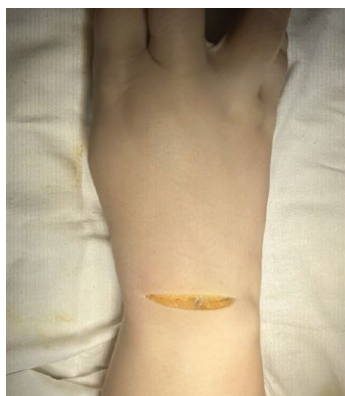## ■ МАТЕРИАЛЫ И МЕТОДЫ

Под нашим наблюдением за период с марта 2016 по март 2025 г. находилось 80 пациентов из различных населенных пунктов Республики Беларусь, обратившихся в Республиканский центр хирургии кисти, функционирующий на базе 6-й ГКБ Минска, в возрасте от 25 до 69 лет (средний возраст 49 лет), которым была произведена резекция проксимального ряда костей запястья, как правило, в сочетании с резекцией тыльной ветви межкостного нерва. Правая рука оперирована в 45 случаях, левая – в 35.

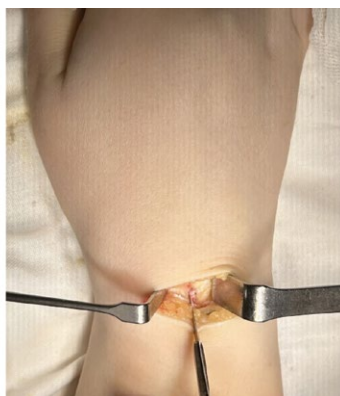Прогрессирующий коллапс запястья на фоне ложного сустава ладьевидной кости имел место в 24 случаях, аналогичный процесс вследствие застарелых повреждений ладьевидно-полулунной связки и ротационного подвывиха ладьевидной кости – в 30, болезнь Кинбека (асептический некроз полулунной кости) – 10, вывих полулунной – 6, переломовывихи в кистевом суставе – 4, неустановленная этиология в 6 случаях. Деформирующий остеоартроз различной степени тяжести отмечен в 72 случаях.

Продолжительность заболевания была от одного месяца после травмы до 40 лет. Лиц, занимающихся физическим трудом, было 55, умственным – 17, пенсионеров – 5, неработающих – 3.

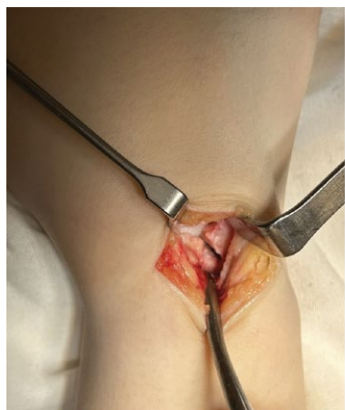Хирургические вмешательства проводили под проводниковой анестезией с УЗИ-контролем ветвей плечевого сплетения. После отдаления венозной крови при помощи резинового бинта Мартенса от дистальных фаланг пальцев кисти до проксимальной трети предплечья на последнюю помещали пневматическую манжету и нагнетали воздух до 300 мм рт. ст. Затем, после обработки операционного поля, производили поперечный (в 59 случаях) кожный разрез (рис. 1) 5–6 см над костями проксимального ряда запястья (ориентирами являлись пальпируемые шиловидные отростки лучевой и локтевой костей). После этого выполняли продольный доступ, рассекая подкожную клетчатку (стараясь сохранить магистральные тыльные вены), удерживатель сухожилий разгибателей (рис. 2) и тыльную лучезапястную связку – вскрывали сустав.



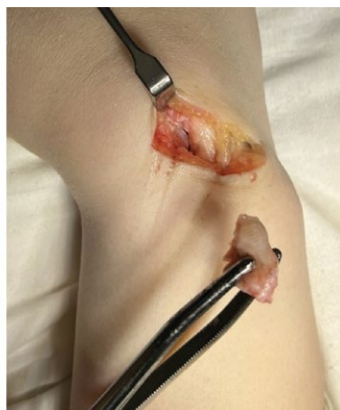**Рис. 1. Поперечный кожный доступ**  
**Fig. 1. Transverse skin approach**



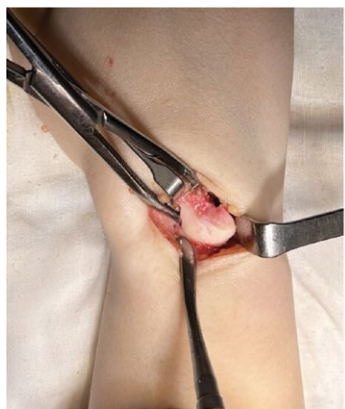
**Рис. 2. Рассечение удерживателя сухожилий разгибателей**  
**Fig. 2. Incision of the extensor tendon retinaculum**



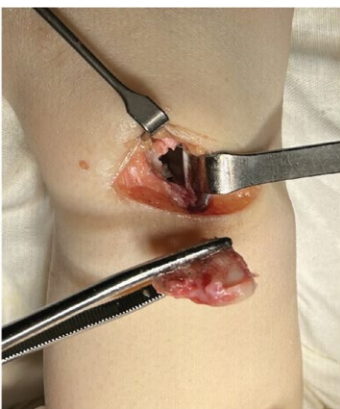**Рис. 3. Рассечение трехгранно-полулунной связки**  
**Fig. 3. Incision of the triquetro-lunate ligament**



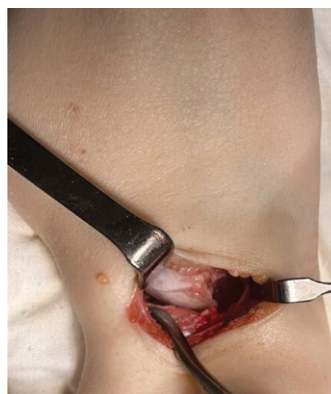
**Рис. 4. Удаление трехгранной кости**  
**Fig. 4. Removal of the triquetral bone**



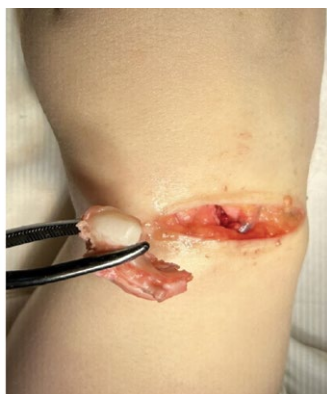**Рис. 5. Рассечение связок, стабилизирующих полулунную кость**  
**Fig. 5. Incision of the ligaments stabilizing the lunate bone**



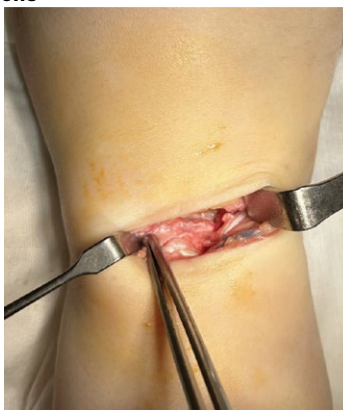
**Рис. 6. Эксцизия полулунной кости при помощи экстрактора**  
**Fig. 6. Excision of the lunate bone using an extractor**



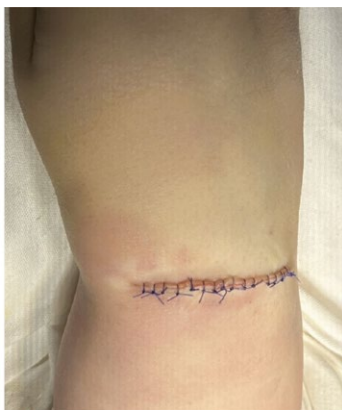**Рис. 7. Расщепление связок, фиксирующих ладьевидную кость**  
**Fig. 7. Incision of the ligaments securing the scaphoid bone**



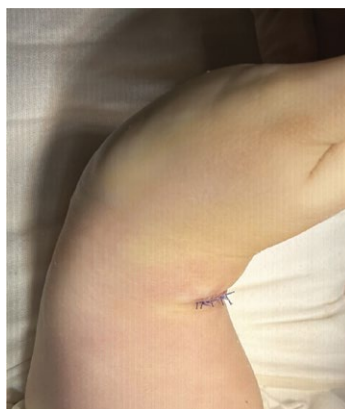**Рис. 8. Удаленная ладьевидная кость**  
**Fig. 8. Removed scaphoid bone**



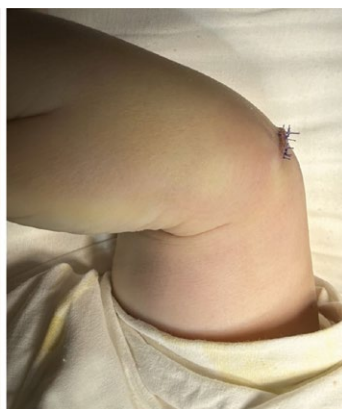**Рис. 9. Резекция тыльной ветви межкостного нерва**  
**Fig. 9. Resection of the dorsal branch of the interosseous nerve**



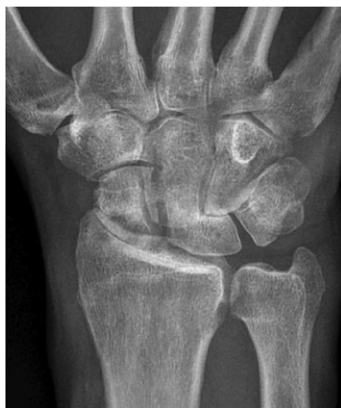**Рис. 10. Узловые кожные швы раны**  
**Fig. 10. Nodal skin sutures of the wound**



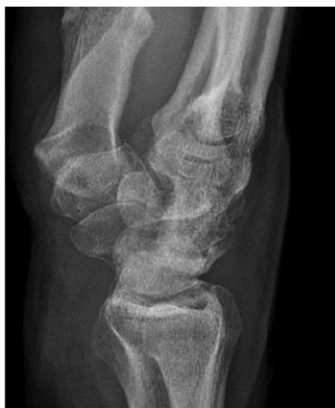**Рис. 11. Амплитуда пассивного разгибания кисти**  
**Fig. 11. Range of passive wrist extension**



**Рис. 12. Амплитуда пассивного сгибания кисти**  
**Fig. 12. Range of passive wrist flexion**



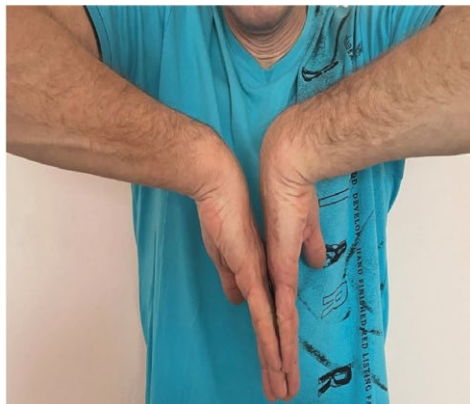**Рис. 13. Рентгенограмма до операции (прямая проекция)**  
**Fig. 13. Radiograph before surgery (anterior-posterior view)**



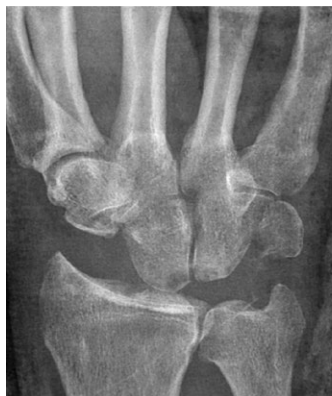**Рис. 14. Рентгенограмма до операции (профильная проекция)**  
**Fig. 14. Radiograph before surgery (lateral view)**



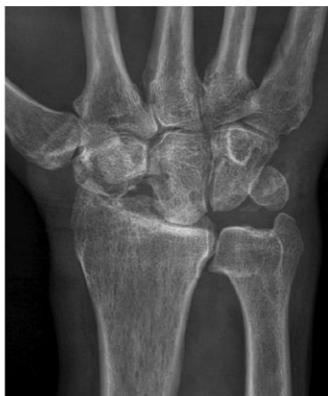**Рис. 15. Разгибание кистей (до операции)**  
**Fig. 15. Wrist extension before surgery**



**Рис. 16. Сгибание кистей (до операции)**  
**Fig. 16. Wrist flexion before surgery**



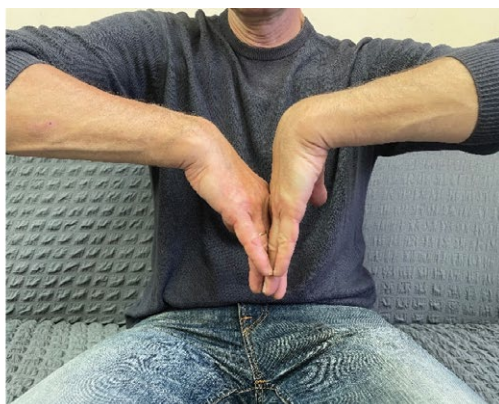**Рис. 17. Рентгенограмма после операции (через гипсовую шину)**  
**Fig. 17. Radiograph after surgery (through the plaster splint)**



**Рис. 18. Рентгенограмма через 17 месяцев после операции**  
**Fig. 18. Radiograph 17 months after surgery**



**Рис. 19. Разгибания кистей через 17 месяцев**  
**Fig. 19. Wrist extension 17 months later**



**Рис. 20. Сгибания кистей через 17 месяцев**  
**Fig. 20. Wrist flexion 17 months later**

Затем острым и тупым путем отсепаровывали локтевую коллатеральную связку. Рассекали треугольно-головчатую, треугольно-крючковидную, треугольно-полулунную (рис. 3) и изогнутым распатором отсекали волярные части связок, после чего захватывали трехгранную кость специально изготовленным экстрактором. Инструмент представляет собой две шарнирно соединенные бранши с рукоятками, которые соединены кремальерным замком и заканчиваются кольцами, замыкающимися во время их сведения, а также клещеобразно изогнутыми губками с разновеликой длиной, что позволяет после захвата кости полноценно манипулировать ею, освобождая от связок и не повреждая треугольный фиброзно-хрящевой комплекс, а также хрящ на головке головчатой и в полулунной ямке лучевой костей. Выполняли экцизию трехгранной кости (рис. 4).

Следующей аналогично удаляли полулунную кость (или ее фрагменты, порой разрушенные патологическим процессом) (рис. 5, 6). Вслед за этим рассекали трапецио-ладьевидные, головчато-ладьевидные связки и тупо отсепаровывали лучевую коллатеральную связку и только потом, захватив экстрактором, производили экцизию ладьевидной кости (рис. 7, 8).

Извлекали головчатую кость единым блоком с дистальным рядом костей запястья (гороховидная кость не является помехой этому, так как расположена волярно) и сшивали поврежденные связки, стабилизируя головку в полулунной ямке. При значительном нарушении связок и явной нестабильности кисти на ранних этапах освоения данной методики производили трансартрикулярную фиксацию неосустава спицей (в настоящее время стараемся избегать данной манипуляции). Выполняли контрольную рентгенографию в двух проекциях, после чего сшивали удерживатель сухожилий разгибателей пальцев кисти. Резецировали ветвь тыльного межкостного нерва (рис. 9). Осуществляли гемостаз. Рану ушивали узловыми кожными швами (рис. 10).

Оценивали амплитуду пассивных движений на разгибание и сгибание кисти (рис. 11, 12). Накладывали асептическую повязку. Имобилизировали кисть и предплечье волярной гипсовой шиной в среднефизиологическом положении кисти с захватом I пальца в положении умеренного противопоставления и отведения.

Продольный кожный тыльный доступ был применен у 7 пациентов, зигзагообразный – у 6, сочетание волярных и тыльных кожных разрезов – у 8.

Швы снимали на 14-й день после оперативного вмешательства. Гипсовую иммобилизацию прекращали через 4–5 недель, тогда же удаляли трансартикулярно проведенную спицу (16 наблюдений). Затем проводили курс физиотерапевтических процедур и активной длительной лечебной гимнастики.

В 4 случаях, при сложных застарелых переломовывихах, пациентам в качестве первого этапа хирургического вмешательства монтировали аппарат Илизарова из двух колец и в течение двух недель проводили дистракционную лигаментотензию, после чего по описанной методике выполняли резекцию проксимального ряда костей запястья, при этом было отмечено, что эксцизия трехгранной, полулунной и ладьевидной костей (а также их фрагментов) осуществлялась значительно легче, чем без такого предварительного этапа лечения.

### Клинический пример

Пациент А., мужчина 53 лет, председатель садового товарищества.

Госпитализирован в Республиканский центр хирургии кисти (рентгенограммы рис. 13, 14) с жалобами на боль, беспокоящую более двух лет, снижение силы и резкое ограничение движений правой кисти (рис. 15, 16).

Диагноз: деформирующий артроз правого лучезапястного сустава, прогрессирующей ладьевидно-полулунный коллапс (SLAC-синдром) 3-й ст.

Под проводниковой анестезией, в условиях обескровливания конечности через поперечный доступ длиной 6 см пациенту были последовательно удалены трехгранная, полулунная и ладьевидная кости и проведена резекция тыльной ветви межкостного нерва. Трансартикулярной фиксации спицей не потребовалось, поскольку после ушивания связок головчатая кость была правильно ориентирована в лучевой полулунной ямке, что видно на рентгенограмме, выполненной через гипсовую шину (рис. 17). Кожные швы удалены через 2 недели, гипсовая иммобилизация прекращена через 4 недели после операции, затем проведен курс восстановительного лечения. При осмотре через 17 месяцев с момента хирургического вмешательства

### Сравнительная оценка функции кисти до и после оперативного вмешательства Comparative assessment of hand function before and after surgery

Показатель	Резекция проксимального ряда костей запястья	
	До операции	После операции
DASH	60	2
VAS (покой)	4	1
VAS (нагрузка)	8	1
Сгибание	30°	40°
Разгибание	24°	38°
Лучевая девиация	22°	10°
Локтевая девиация	42°	26°
Сила хвата	Здоровая – 38,9 кг, оперированная – 19,1 кг	Здоровая – 45,1 кг, оперированная – 29,2 кг
Щипковый хват	Здоровая – 16 кг, оперированная – 10 кг	Здоровая – 16 кг, оперированная – 15 кг



на контрольной рентгенограмме отмечено правильное позиционирование костей дистального ряда запястья (рис. 18). Боли не беспокоят, отмечено увеличение амплитуды движений (рис. 19, 20). Работает по прежней специальности. Результатом проведенной операции пациент доволен.

Данные сравнительного исследования до и после резекции проксимального ряда костей запястья представлены в таблице, где среди прочих использованы критерии опросника DASH (оценка функциональности верхней конечности) и VAS (динамометрия, анализ захватов и перемещения предметов).

## ■ РЕЗУЛЬТАТЫ

У всех 80 оперированных пациентов раны зажили первичным натяжением. После прекращения гипсовой иммобилизации им было проведено восстановительное лечение в зависимости от имеющихся условий, поскольку они получали физиотерапевтические процедуры и проходили курсы лечебной физкультуры в различных населенных пунктах Республики Беларусь. Все работающие пациенты вернулись к труду без каких-либо ограничений, оперированные по представленной методике не щадили кисти при выполнении повседневных бытовых процессов. Результаты лечения изучены в сроки от 6 месяцев до 9 лет после проведенной резекции проксимального ряда костей запястья, среднее значение критериев опросника DASH составило 10,17 (до операции было 48,5), VAS: в покое – 0,3, при нагрузке – 1,7 (до вмешательства – 3,0 и 7,2 соответственно), амплитуда движений (сгибание и разгибание кисти) – 74°, лучевая и локтевая девиация – 34°, относительная сила хвата между оперированной и здоровой рукой составила 71%, а щипковый хват составил 89%. Послеоперационные рубцы были едва различимы в тех случаях, когда был использован поперечный хирургический доступ, соответствующий правилам пластической хирургии. По прошествии времени ухудшения функциональной активности и усиления боли в исследуемой когорте пациентов не было, в связи с чем 78 из них были удовлетворены результатами лечения и только двое прооперированных высказались, что ожидали более значительного улучшения функции кисти.

## ■ ОБСУЖДЕНИЕ

Оперативное лечение патологии лучезапястного сустава в настоящее время является одной из наиболее сложных проблем хирургии кисти ввиду наличия высокого риска развития остеоартроза в результате всевозможных заболеваний и повреждений в этой анатомической области [9]. В сравнении с различными вариантами межзапястных артрорезов, включая четырехугольный [10, 11], достойное место занимает резекция проксимального ряда костей запястья, дающая возможность раннего восстановления функции руки с хорошими отдаленными результатами лечения [12]. Совершенствование техники оперативного вмешательства: от кожного разреза, которым, согласно нашим данным, является поперечный, до последовательности экзцизии костей (трехгранной, затем полулунной и, наконец, ладьевидной), наряду с разработкой и внедрением в клиническую практику специального экстрактора, предназначенного для этих манипуляций, позволяет облегчить и ускорить данное хирургическое вмешательство, а самое главное – получить значительное количество благоприятных исходов по восстановлению функции кисти.

## ■ ВЫВОДЫ

1. Резекция проксимального ряда костей запястья позволяет добиться удовлетворительных результатов лечения пациентов с различной патологией лучезапястного сустава.
  2. Тыльный поперечный кожный разрез обеспечивает хороший доступ к связкам, удаляемым костям и резецируемому дорзальному межкостному нерву.
  3. Удаление костей запястья целесообразно начинать с экзцизии трехгранной кости.
  4. Специальный экстрактор костей позволяет легче манипулировать последними при их удалении, избегая травматизации хряща на головчатой и лучевой костях.
  5. Предварительная дистракционная лигаментотензия в аппарате Илизарова значительно облегчает резекцию костей.
- 

## ■ ЛИТЕРАТУРА/REFERENCES

1. Lindley B, Wall, Peter J, Stern. Proximal Row Carpectomy. *Hand Clin.* 2013;29:69–78.
2. Smet L, Robijns F, Degreef I. Outcome of proximal row carpectomy. *Scand J Plast Reconstr Surg Hand Surg.* 2006;40:302–6.
3. Stern P.J., Agabegi S.S., Kiefhaber T.R., Didonna M.L. Proximal Row Carpectomy Surgical Technique. *JBJS.* 2004;11(86-A):2359–2365.
4. Hogan C.J., McKay P.L., Degnan G.G. Changes in radiocarpal loading characteristics after proximal row carpectomy. *J Hand Surg Am.* 2004;29(6):1109–13.
5. Green D.P., Pereira A.C., Longhofer L.C. Proximal Row Carpectomy. *J Hand Surg Am.* 2015;40(8):1672–1676.
6. Dae-Hee Lee, Joong-Bae Seo, Jae-Uk Jung, Jae-Sung Yoo. Proximal row carpectomy with interposition arthroplasty using both capsular flap and acellular human dermal matrices. *BMC Musculoskeletal Disorders.* 2024;25(199):1–16.
7. Kwon B.C., Choi S.J., Shin J., Baek G.H. Proximal row carpectomy with capsular interposition arthroplasty for advanced arthritis of the wrist. *J Bone Joint Surg Br.* 2009;91(12):1601–6.
8. Kutygul S.K., Tuagunov D.E., Shchudlo N.A. Modificatin of proximal row carpectomy (PRC) technique for adaptive wrist collapse (pilot study). *Genij ortopedii.* 2024;30(4):502–510.
9. Volotovskiy A., Beletsky A. *Injuries to the Bones and Ligaments of the Wrist.* Minsk: Tekhnalogiya, 2013:303. (in Russian)
10. Larondea P., Christiaensa N., Aumara A., Chantelota C., Fontaine C. Carpal height and postoperative strength after proximal row carpectomy or four-corner arthrodesis: Clinical, anatomical and biomechanical study. *Hand Surgery and Rehabilitation.* 2016;35:100–106.
11. Williams J.B., Weiner H., Tyser A.R. Long-Term Outcome and Secondary Operations after Proximal Row Carpectomy or Four-Corner Arthrodesis. *J Wrist Surg.* 2018;7:51–56.
12. Chim H., Moran S.L. Long-Term Outcomes of Proximal Row Carpectomy: A Systematic Review of the Literature. *J Wrist Surg.* 2012;1:141–148.



<https://doi.org/10.34883/PI.2026.15.1.053>  
УДК 616.789.0-099.344



Насирли Дж.А.✉, Оруджев Э.С.  
Азербайджанский медицинский университет, Баку, Азербайджан

## Результаты первичного эндопротезирования тазобедренного сустава при повышенном индексе массы тела

**Конфликт интересов:** не заявлен.

**Вклад авторов:** Насирли Дж.А. – концепция и дизайн исследования, сбор материала, обработка, написание текста, подготовка текста к печати; Насирли Дж.А., Оруджев Э.С. – сбор и обработка материала, подготовка текста к печати, анализ полученных данных; Насирли Дж.А. – редактирование.

**Финансирование:** не заявлено.

Подана: 12.09.2025

Принята: 14.01.2026

Контакты: mic\_amu@mail.ru

### Резюме

**Введение.** Повышенные механические нагрузки на суставной хрящ у людей с избыточной массой тела во многом объясняют более высокую распространенность и ускоренное прогрессирование остеоартроза тазобедренных суставов. Данное заболевание нередко формируется не только вследствие прямого воздействия лишнего веса, но и, вероятно, из-за дополнительных патогенетических механизмов метаболического ожирения, влияющих на костно-хрящевую ткань. Избыточная масса тела и ожирение, являясь одними из наиболее распространенных хронических нарушений, представляют собой серьезную глобальную проблему современности. Они остаются актуальной, до конца не решенной задачей мирового здравоохранения и значимой медико-социальной угрозой.

**Цель.** Изучение результатов тотального эндопротезирования тазобедренного сустава у пациентов с нормальной и избыточной массой тела.

**Материалы и методы.** В исследование были включены 106 пациентов, перенесших тотальное эндопротезирование тазобедренного сустава. Пациенты были разделены на 3 группы в зависимости от индекса массы тела (ИМТ): 50 пациентов с нормальным ИМТ (I группа), 24 пациента с высоким ИМТ (II группа) и 32 пациента с ожирением по ИМТ (III группа). Оценка функции тазобедренного сустава и выраженности болевого синдрома после завершения эндопротезирования у пациентов проводилась на основании Оксфордской шкалы тазобедренного сустава (Oxford Hip Score – OHS).

**Результаты.** Удовлетворительные показатели, зарегистрированные по использованной в нашем исследовании шкале OHS, наблюдались именно в группе протезированных пациентов с нормальной массой тела. При сравнительной оценке показателей OHS-0, т. е. состояния сустава пациентов до операции, более тяжелое было зафиксировано в I и III группе ( $28,1 \pm 0,25$  и  $28,3 \pm 0,39$  соответственно), а более легкое – в II группе ( $27,9 \pm 0,35$ ). При этом в I группе исходные показатели тяжести поражения суставов, оцениваемые по OHS, несущественно отличались от показателей III группы ( $t=0,30$ ,  $p=0,7637$ ), что во многом определило, по нашему мнению, статистическую

значимость данных по этим же группам в более поздние сроки после проведения тотального эндопротезирования ( $t=2,08$ ,  $p=0,0410$ ). К 90-м суткам наблюдения значения по OHS в I группе были статистически значимо выше, чем в II группе ( $t=2,58$ ,  $p=0,0120$  соответственно). В I группе за весь период наблюдения определялась положительная динамика данного параметра. При сравнительном анализе между I и III группами через 6 месяцев наблюдения у пациентов с нормальной массой тела значения по OHS были достоверно выше, чем у лиц, отягощенных выраженными метаболическими нарушениями и ожирением, –  $44,0\pm 0,22$  против  $43,4\pm 0,21$  балла ( $t=2,08$ ,  $p=0,0410$ ). Что касается результатов сравнительной оценки с II группой, то к концу исследования в аналогичные сроки в I группе отсутствовали статистически значимые изменения значений по OHS ( $t=1,07$ ,  $p=0,2863$ ). В II и III группах на протяжении всего периода наблюдения можно отметить отсутствие статистически выраженной положительной динамики.

**Заключение.** По времени оперативного вмешательства и продолжительности послеоперационной госпитализации тотальное эндопротезирование дает значительно худшие результаты у пациентов с ожирением и избыточной массой тела.

**Ключевые слова:** остеоартрит, эндопротезирование, ожирение, шкала OHS, койко-дни

---

Nasirli J.✉, Orujov E.  
Azerbaijan Medical University, Baku, Azerbaijan

## Outcomes of Primary Hip Arthroplasty in Patients with High Body Mass Index

**Conflict of interest:** nothing to declare.

**Authors' contribution:** Nasirli J. – study concept and design, material collection, processing, writing, preparing text for publication; Nasirli J., Orujov E. – data collection and processing, preparing text for publication, analysis of obtained data; Nasirli J. – editing.

**Funding:** nothing to declare.

Submitted: 12.09.2025

Accepted: 14.01.2026

Contacts: mic\_amu@mail.ru

### Abstract

---

**Introduction.** Increased mechanical loads on articular cartilage in overweight individuals largely explain the higher prevalence and accelerated progression of hip osteoarthritis. This disease is often formed not only as a result of the direct impact of excess weight, but also, probably, due to additional pathogenetic mechanisms of metabolic obesity affecting the bone and cartilage tissue. Excess body weight and obesity, being ones of the most common chronic disorders, represent a serious global challenge of our time. They remain an urgent, not fully resolved global health issue and a significant medical and social threat.

**Purpose.** To explore results of total hip arthroplasty in normal and overweight patients.

**Materials and methods.** The study included 106 patients who underwent total hip arthroplasty. Patients were divided into 3 groups depending on the body mass index (BMI): 50 patients with normal BMI (group I), 24 patients with high BMI (group II),



and 32 patients with obesity according to BMI (group III). The assessment of hip joint function and pain severity after endoprosthetics in patients was carried out based on the Oxford Hip Score (OHS).

**Results.** Satisfactory indicators, recorded according to the OHS scale used in our study, were observed in the group of patients with normal body weight who underwent prosthetics. When comparing the OHS-0 indicators, i.e. the condition of the patients' joint before surgery, a more severe condition was recorded in Group I and Group III ( $28.1 \pm 0.25$  and  $28.3 \pm 0.39$  respectively), and a milder one in Group II ( $27.9 \pm 0.35$ ). In this case, in the first group, the initial indicators of the severity of joint damage, assessed by OHS, did not differ significantly from the indicators of the third group ( $t=0.30$ ,  $p=0.7637$ ), which largely determined, in our opinion, the statistical significance of the data for the same groups at later stages after total endoprosthetics ( $t=2.08$ ,  $p=0.0410$ ). By 90 days of observation, the OHS values in the first group were statistically significantly higher than in the second group ( $t=2.58$ ,  $p=0.0120$  respectively). In the first group, positive changes of this parameter were determined over the entire observation period. In a comparative analysis between the first and third groups after 6 months of observation, the OHS values were significantly higher in patients with normal body weight than in subjects with severe metabolic disorders and obesity:  $44.0 \pm 0.22$  versus  $43.4 \pm 0.21$  points ( $t=2.08$ ,  $p=0.0410$ ). As for the results of the comparative assessment with the second group, there were no statistically significant changes in OHS values ( $t=1.07$ ,  $p=0.2863$ ) in the first group by the end of the study at similar time points. In the second and third groups throughout the entire observation period no statistically significant positive changes were reported.

**Conclusion.** In terms of the time of surgery and the duration of postoperative hospitalization, total endoprosthetics gives significantly worse results in patients with obesity and overweight.

In terms of surgery and postoperative hospitalization duration, total endoprosthetics offers significantly worse results in obese and overweight patients.

**Keywords:** osteoarthritis, endoprosthetics, BMI, obesity, OHS scale, hospital days

## ■ ВВЕДЕНИЕ

Эффект повышенных нагрузок на суставной хрящ у людей с избыточной массой тела может объяснить рост частоты возникновения и прогрессирования остеоартроза тазобедренных суставов, который часто развивается в суставах как из-за прямого воздействия повышенного веса, так и предположительно по причине наличия других патогенных механизмов воздействия метаболического ожирения на хрящевую и костную ткани [1, 2].

Избыточный вес и ожирение как одни из самых распространенных хронических заболеваний являются не менее важной глобальной и современной проблемой человечества и одной из актуальных, все еще нерешенных проблем современного мирового здравоохранения и представляют собой серьезную медико-социальную проблему [3–7]. По данным ВОЗ, которые опирались на результаты исследований за последние десятилетия, в мире насчитывается около 1,7 млрд людей с избыточной массой тела (при этом это те индивидуумы, которые без проведения должных профилактических мер потенциально могут перейти в категорию лиц с ожирением) и более 300 млн пациентов с ожирением [8–10].

Наряду с высокой распространенностью этой патологии, обусловленной снижением физической активности, урбанизацией и приемом высококалорийной пищи, ожирение рассматривается как важный патогенный фактор, оказывающий выраженное негативное влияние на ход и результаты хирургических вмешательств – увеличение их длительности, продолжительности стационарного лечения и реабилитационного периода, а также частоты возникновения осложнений [11, 12].

Каждый год, согласно данным мировой статистики, в мире выполняется около 1 млн эндопротезирований тазобедренного сустава, и цифра эта продолжает расти, что демонстрирует ежегодный рост необходимости эндопротезирования [13, 14]. Популяционные показатели нуждаемости населения в эндопротезировании тазобедренного сустава могут составлять примерно 200–300 на 100 тыс. населения [15–17]. Многие реальные достижения современной медицины в области ортопедии, в частности эндопротезирование суставов, вызывают некоторые нежелательные проблемы у пациентов с ожирением по причине наличия более высокой частоты осложнений [18].

Проблемы тотального эндопротезирования тазобедренного сустава у пациентов с ожирением на определенных этапах оперативного вмешательства, начиная с предоперационного подготовительного этапа, обусловлены, вследствие анатомических особенностей пациентов и повышенных механических нагрузок на имплантаты, наличием большого количества технических трудностей, а также ранних и поздних осложнений воспалительного генеза [19, 20]. Помимо вышеуказанных осложнений, на результаты лечения, реабилитационный период и качество жизни пациентов с избыточной массой тела, на фоне низкой мобильности в предоперационный период, также влияет сравнительно более длительный восстановительный период, необходимый для восстановления и улучшения двигательной активности пациента после хирургического вмешательства [21, 22].

Таким образом, по мере роста количества пациентов с ожирением, которое является немаловажным фактором риска развития таких серьезных заболеваний, как артериальная гипертензия, сахарный диабет и сердечно-сосудистые заболевания, растет количество пациентов,отягощенных заболеваниями суставов и перенесших тотальное эндопротезирование, поэтому изучение влияния ожирения на результаты эндопротезирования имеет важное медицинское и социально-экономическое значение [23–25].

## ■ ЦЕЛЬ ИССЛЕДОВАНИЯ

Изучение результатов тотального эндопротезирования тазобедренного сустава у пациентов с нормальной и избыточной массой тела.

## ■ МАТЕРИАЛЫ И МЕТОДЫ

Исследование проведено на базе Хирургической клиники и кафедры травматологии и ортопедии АМУ и согласно плану в 2 этапа: первый этап – проспективный анализ результатов лечения пациентов с артрозом тазобедренного сустава и сравнение результатов в группах пациентов с нормальным весом, с повышенной массой тела и ожирением различной степени; второй этап – проспективное исследование этих пациентов, которые были направлены на лечение по поводу остеоартроза



тазобедренного сустава для выполнения тотального эндопротезирования. После подготовки и оперативного вмешательства пациенты были обследованы для выявления и сравнительного анализа результатов и эффективности оперативного лечения.

Таким образом, в ходе настоящих исследований проведено проспективное исследование результатов лечения пациентов (с 2020 по 2025 г.), которым было выполнено первичное тотальное эндопротезирование тазобедренного сустава. В исследование включены 106 пациентов, перенесших тотальное эндопротезирование тазобедренного сустава. Пациенты были разделены на 3 группы в зависимости от индекса массы тела (ИМТ): 50 пациентов с нормальным ИМТ и без избыточной массы тела (I группа), 24 пациента с избыточной массой тела и с высоким ИМТ (индекс массы тела 25 и более) (II группа) и 32 пациента с ожирением по ИМТ (III группа) в возрасте 60–80 лет, согласившихся на участие в пред- и послеоперационных обследованиях. В исследование включены истории болезни и амбулаторные карты пациентов обоего пола с остеоартрозом тазобедренного сустава. По гендерному признаку пациенты различных групп распределились в различных пропорциях.

Из историй болезни пациентов были взяты показатели роста в метрах и веса в килограммах, индекс массы тела (ИМТ, или индекс Кетле) вычислялся по формуле  $ИМТ = \text{вес (кг)} / \text{рост (м)}^2$  в квадрате, единицы измерения –  $\text{кг}/\text{м}^2$ .

Данный показатель разработал и предложил бельгийский социолог и статистик Адольф Кетле в 1869 г. На основании ИМТ, согласно классификации ВОЗ, 1997 (модификации 2018), определялась степень ожирения. Таким образом, всех пациентов мы распределили следующим образом: I группа без ожирения – 50 пациентов с ИМТ от 20 до 29,9  $\text{кг}/\text{м}^2$ , мы назвали ее «группой пациентов с нормальным весом»; II группа – 24 пациента с повышенной массой тела; III группа – 32 пациента с ожирением 1-й степени, ИМТ 30–34,9  $\text{кг}/\text{м}^2$ . Распределение пациентов по ИМТ и полу представлено в табл. 1.

Оксфордская шкала тазобедренного сустава (Oxford Hip Score – OHS) – опросник, разработанный для оценки функции тазобедренного сустава и выраженности болевого синдрома после завершения эндопротезирования. Состоит из 12 вопросов, 5 из которых характеризуют болевой синдром (например, «Как бы вы описали интенсивность боли, которую обычно испытываете в ТБС?», «Беспокоит ли вас боль в бедре в ночное время, когда вы находитесь в постели?»), а 7 относятся к функции (например: «Способны ли вы подниматься по лестнице?», «Были ли у вас из-за вашего ТБС проблемы с мытьем и вытиранием тела (всего тела)?»). Каждый вопрос оценивается в баллах от 0 до 4, при этом 0–19 баллов по OHS определялось как тяжелое поражение, 20–29 баллов – средняя тяжесть поражения, 30–39 баллов – умеренная тяжесть, 40–49 баллов – удовлетворительная функция суставов.

Статистическая обработка полученных данных проводилась с использованием программ BioStat 2009 и Statistics 6.0 (США), Excel 7.0 (Microsoft, США) и STATGRAPH 5.1 (Microsoft, США). Для сравнения средних значений будут использованы несколько параметрических критериев точности: t-критерий Стьюдента, критерий Вилкоксона – Манна – Уитни, а при малых выборках (числе наблюдений менее 30 пациентов) 2 независимых групп и в случае несоответствия закону нормального распределения применяли непараметрический метод оценки значимости различий по  $\chi^2$  – критерию Фишера – Пирсона.

## ■ РЕЗУЛЬТАТЫ

Осложнения после хирургических вмешательств у пациентов, страдающих заболеваниями суставов, занимающими второе место после сердечно-сосудистых, остаются актуальной проблемой современной медицины. В то же время исходы тотального эндопротезирования тазобедренного сустава не во всех без исключения случаях можно считать однозначно положительными, так как они могут зависеть от многих факторов: возраста, наличия сопутствующих заболеваний, длительности предоперационной подготовки и т. д.

Прежде всего мы разделили пациентов, включенных в исследование, на условные группы внутри сформированных нами групп: 20–44 года, 45–50 лет, 50–59 лет, 60–69 лет, ≥70 лет. Пациенты были распределены по возрастно-половым признакам (табл. 1). В I группе мужчин было 27 (54%), женщин – 23 (46%). В II группе мужчин было 10 (41,67%), женщин – 14 (58,33%). В III группе мужчин было 9 (28,13%), женщин – 23 (71,88%). Количество мужчин и женщин в I группе статистически значимо выше, чем в III группе ( $\chi^2=5,30$ ,  $p=0,0213$ ,  $p<0,05$ ).

**Таблица 1**  
**Распределение пациентов по возрасту и гендерному признаку**  
**Table 1**  
**Distribution of patients by age and gender**

Параметр		I группа n=50	II группа n=24	III группа n=32
		Абс. (%)	Абс. (%)	Абс. (%)
Возраст, лет	20–44	17 (34,0)	4 (16,67)	5 (15,63)
	45–50	6 (12,0)	2 (8,33)	1 (3,13)
	50–59	11 (22,0)	6 (25,0)	6 (18,75)
	60–69	15 (30,0)	10 (41,67)	16 (50,0)
	≥70	1 (2,0)	2 (8,33)	4 (12,5)
Пол	Муж.	27 (54,0)	10 (41,67)	9 (28,13)
	Жен.	23 (46,0)	14 (58,33)	23 (71,88)

**Таблица 2**  
**Продолжительность операции и пребывания в больнице в исследуемых группах**  
**Table 2**  
**Duration of surgery and hospital stay in the study groups**

Группы	Возраст	ИМТ	Продолж. операции, мин	Койко-дни
I группа, n=50	49,6±2,02	23,6±0,19	145,5±2,41	6,5±0,21
II группа, n=24	57,7±2,64	28,4±0,23	148,5±3,23	6,6±0,28
p (1–2)	0,0176	0,0000	0,4543	0,6416
T	2,43	13,98	0,75	0,47
III группа, n=32	58,9±2,02	32,3±0,26	157,0±3,07	6,8±0,24
p (1–3)	0,0016	0,0000	0,0000	0,3705
T	3,27	22,41	2,94	0,90
p (2–3)	0,7201	0,0000	0,0624	0,7375
T	0,36	11,56	1,90	0,34



Согласно полученным результатам и их статистическому анализу, продолжительность эндопротезирования у пациентов с артрозом тазобедренного сустава I и II групп с нормальным весом и незначительными отклонениями от нормы в показателях были практически одинаковыми и не имели статистически значимых различий ( $145,5 \pm 2,41$  и  $148,5 \pm 3,23$  мин соответственно) ( $p=0,4543$ ), тогда как в основной III группе пациентов с морбидным ожирением продолжительность оперативного вмешательства значительно превышала интактный показатель в группе контроля почти на 12% ( $157,0 \pm 3,07$  мин), со статистической значимостью  $p < 0,0001$ . При сравнительной оценке данных, зарегистрированных в II и III группах, статистическая разница оказалась недостоверной.

Таким образом, различия в II и III группах были менее выражены, хотя разница во времени операции составила на 9 мин больше в группе пациентов с ожирением (III группа), но статистической значимости мы не получили ( $p=0,0624$ ), что свидетельствует о наличии некоторых трудностей при тотальном эндопротезировании пациентов с избыточной массой тела и ожирением.

При отсутствии метаболических нарушений и нормальной массе тела общий койко-день в первой контрольной группе составил  $6,5 \pm 0,21$  сут, и при соблюдении оптимальных условий работы лечебного учреждения и всей команды были достигнуты безопасное самообслуживание и передвижение пациентов всех других групп с помощью дополнительной опоры. Показатели по послеоперационным койко-дням в группах существенно не отличались и были практически одинаковыми во всех группах ( $p > 0,05$ ).

При сравнительной оценке показателей OHS-0, т. е. состояния сустава пациентов до операции, более тяжелое состояние было зафиксировано в I и III группе ( $28,1 \pm 0,25$  и  $28,3 \pm 0,39$  соответственно), а более легкое – в II группе ( $27,9 \pm 0,35$ ). При этом в I группе исходные показатели тяжести поражения суставов, оцениваемые по OHS, несущественно отличались от показателей III группы ( $t=0,30$ ,  $p=0,7637$ ), что во многом определило, по нашему мнению, статистическую значимость данных по этим же группам в более поздние сроки после проведения тотального эндопротезирования ( $t=2,08$ ,  $p=0,0410$ ) (табл. 3).

**Таблица 3**  
**Средний диапазон результатов по OHS в исследуемых группах**  
**Table 3**

**Mean range of OHS results in the study groups**

Gruplar	OHS-0	OHS-3	OHS-6
I group	$28,1 \pm 0,25$	$38,2 \pm 0,19$	$44,0 \pm 0,22$
II group	$27,9 \pm 0,35$	$37,0 \pm 0,41$	$43,5 \pm 0,49$
p (1–2)	0,6032	0,0120	0,2863
t	0,52	2,58	1,07
III group	$28,3 \pm 0,39$	$37,7 \pm 0,40$	$43,4 \pm 0,21$
p (1–3)	0,7637	0,2892	0,0410
t	0,30	1,07	2,08
p (2–3)	0,4899	0,2167	0,9226
t	0,70	1,25	0,10

К 90-м суткам наблюдения значения по OHS в I группе были статистически значимо выше, чем во II группе ( $t=2,58$ ,  $p=0,0120$  соответственно). В I группе за весь период наблюдения определялась положительная динамика данного параметра. При сравнительном анализе между I и III группами через 6 месяцев наблюдения у пациентов с нормальной массой тела значения по OHS были достоверно выше, чем у лиц с отягощенными выраженными метаболическими нарушениями и ожирением –  $44,0 \pm 0,22$  против  $43,4 \pm 0,21$  балла ( $t=2,08$ ,  $p=0,0410$ ). Что касается результатов сравнительной оценки с II группой, то к концу исследования в аналогичные сроки в I группе отсутствовали статистически значимые изменения значений по OHS ( $t=1,07$ ,  $p=0,2863$ ). В II и III группах на протяжении всего периода наблюдения можно отметить отсутствие статистически выраженной положительной динамики.

При изучении функционального состояния тазобедренного сустава и степени выраженности болевого синдрома по шкале OHS до операции была получена практически идентичная картина во всех 3 группах наблюдений. При статистическом анализе полученных результатов эндопротезирования тазобедренного сустава по вышеупомянутой шкале и их сравнительной оценке статистически значимое и выраженное улучшение в функциональном состоянии тазобедренного сустава было выявлено не во всех группах пациентов. Анализ эффективности протезного лечения пациентов, включенных в исследования, показывает выраженное улучшение их состояния в контрольной группе лиц с нормальной массой тела.

## ■ ОБСУЖДЕНИЕ

Несмотря на существование ограничений по индексу массы тела, количество пациентов с ожирением, обращающихся за тотальным эндопротезированием тазобедренного сустава, продолжает расти.

Продолжительность эндопротезирования тазобедренного сустава может зависеть от определенных факторов – выраженности морфологических изменений, наличия контрактуры тазобедренного сустава, хирургического доступа, вида анестезии, применения гемостатиков, оснащения, вида фиксации протеза и т. д. [26]. При этом очень важным с научной и практической зрения является определение в сравнительном аспекте временных затрат на тотальное эндопротезирование у пациентов, отличающихся по показателям индекса массы тела [27–29], что мы осуществляли в ходе настоящих исследований.

Arguou С. и соавт. (2022), оценивая эффективность прямого переднего доступа (ППД) при тотальном эндопротезировании тазобедренного сустава и сравнении частоты осложнений и клинических результатов у пациентов с морбидным ожирением и без ожирения, выявили, что статистически значимых различий между когортами с лишним весом и без него относительно кровопотери, позиционирования имплантата или частоты интра- и послеоперационных осложнений не обнаруживается. Однако поверхностные раневые инфекции встречались чаще в группе пациентов с морбидным ожирением (8,1%) по сравнению с пациентами без ожирения (1,2%) ( $p=0,007$ ), а относительный риск повторной операции составил 2,59 (95% ДИ, 0,68–9,91). В группе пациентов с ожирением был зарегистрирован 1 случай перипротезной инфекции сустава. Подготовка операционной и продолжительность операции были значительно больше у пациентов с морбидным ожирением. Несмотря на это, функциональное восстановление и результаты, оцениваемые пациентами, были более благоприятными



в когорте пациентов с ожирением: среднее улучшение по шкале NHS ( $p < 0,001$ ) и среднее увеличение баллов по шкале iHOT-12 ( $p = 0,041$ ) были достоверными. Авторы пришли к выводу, что тотальное эндопротезирование тазобедренного сустава с использованием прямого доступа, выполняемое опытными хирургами, является безопасным методом [30]. Хотя мы не анализировали доступы, тем не менее в наших исследованиях также был сделан вывод, что лишний вес оказывает влияние на исходы протезирования.

Cochrane N. и соавт. (2022) с целью оценки результатов тотального эндопротезирования тазобедренного сустава у пациентов с морбидным ожирением предположили, что их показатели не будут существенно отличаться от пациентов с избыточной массой тела у лиц с нормальным ИМТ, и провели ретроспективный анализ операций ТЭТС у пациентов с морбидным ожирением ( $\text{ИМТ} > 40 \text{ кг/м}^2$ ), выполненных в одном академическом центре в период с 2010 по 2020 г. Были изучены показатели ближайшего послеоперационного периода, а также изменения ИМТ после операции в среднем в течение 3,9 года: вероятность развития перипротезной инфекции и проведения ревизионного вмешательства оценивалась с использованием пропорциональной модели рисков Кокса. На основании анализа клинической значимости с помощью унивариантных тестов и регрессионных моделей авторы установили, что в раннем послеоперационном периоде у пациентов с морбидным ожирением отмечалась тенденция к увеличению продолжительности госпитализации, более частому переводу в реабилитационные учреждения и большему количеству повторных обращений в течение 90 дней. При сравнении с группой с  $\text{ИМТ} < 30 \text{ кг/м}^2$  не выявлено достоверных различий в частоте проведения ревизионных операций. Таким образом, авторы пришли к выводу, что по времени оперативного вмешательства, функциональному результату и продолжительности послеоперационной госпитализации тотальное эндопротезирование дает значительно худшие результаты у пациентов с ожирением и избыточной массой тела, что подтверждают результаты проведенного проспективного анализа [20]. Удовлетворительные показатели, зарегистрированные по использованной в нашем исследовании шкале OHS, наблюдались в группе протезированных пациентов с нормальной массой тела.

## ■ ЗАКЛЮЧЕНИЕ

Пациенты с морбидным ожирением ( $\text{ИМТ} > 40 \text{ кг/м}^2$ ) требуют больших медицинских ресурсов в раннем послеоперационном периоде. Тем не менее при среднем сроке наблюдения их отдаленные результаты по частоте инфекционных осложнений и ревизионных вмешательств сопоставимы с таковыми у пациентов с ожирением менее выраженной степени и нормальным весом.

## ■ ЛИТЕРАТУРА/REFERENCES

1. Coaccioli S, Sarzi-Puttini P, Zis P, Rinonapoli G, Varrassi G. Osteoarthritis: New Insight on Its Pathophysiology. *J Clin Med*. 2022 Oct 12;11(20):6013. doi: 10.3390/jcm11206013
2. Mocanu V, Timofte DV, Zară-Dănceanu C-M, Labusca L. Obesity, Metabolic Syndrome, and Osteoarthritis Require Integrative Understanding and Management. *Biomedicines*. 2024;12(6):1262. doi: 10.3390/biomedicines12061262
3. Shumnalieva R, Kotov G, Monov S. Obesity-Related Knee Osteoarthritis-Current Concepts. *Life (Basel)*. 2023 Jul 28;13(8):1650. doi: 10.3390/life13081650
4. Abad-Jiménez Z, Vezza T. Obesity: A Global Health Challenge Demanding Urgent Action. *Biomedicines*. 2025;13(2):502. doi: 10.3390/biomedicines13020502

5. Centers for Disease Control and Prevention. *Adult obesity facts*. Available at: <https://www.cdc.gov/obesity/data/adult.html>. Published May 17, 2022 (accessed June 12, 2022).
6. GBD 2021 Risk Factor Collaborators. Global Burden of 88 Risk Factors in 204 Countries and Territories, 1990–2021: a systematic analysis for the Global Burden of Disease study 2021. *Lancet*. 2024;403:2162–2203.
7. World Health Organization. *Obesity and overweight*. Available at: <https://www.who.int/news-room/fact-sheets/detail/obesity-and-overweight>. Published June 9, 2021 (accessed June 12, 2022).
8. Okunogbe et al. *Economic Impacts of Overweight and Obesity*. 2nd ed. with Estimates for 161 Countries. World Obesity Federation; 2022.
9. Rashad Hoda. *Commission on ending childhood obesity*. World Health Organization; 2016.
10. Shekar, Meera, Barry Popkin, eds. *Obesity: Health and Economic Consequences of an Impending Global Challenge*. Human Development Perspectives series. Washington, DC: World Bank; 2020. doi: 10.1596/978-1-4648-1491-4
11. UNICEF, WHO, World Bank. Levels and trends in child malnutrition: UNICEF-WHO-World Bank joint child malnutrition estimates. UNICEF, New York; WHO, Geneva; World Bank, Washington DC; 2015.
12. Marks R. Impact of Obesity on Complications following Primary Hip Joint Arthroplasty Surgery for Osteoarthritis. *J Arthritis*. 2015;1:003. doi: 10.4172/2167-7921.51-003
13. Rahman A, Abid Hasan HM, Ali R, Ullah H, Ahmad S, Saqib M. Impact of Obesity on Joint Replacement Surgery Outcomes: A Comparative Study. *Cureus*. 2025 Mar 15;17(3):e80623. doi: 10.7759/cureus.80623
14. Shichman I, Askew N, Habibi A, Nherera L, Macaulay W, Seyler T, Schwarzkopf R. Projections and Epidemiology of Revision Hip and Knee Arthroplasty in the United States to 2040–2060. *Arthroplast Today*. 2023 May 30;21:101152. doi: 10.1016/j.artd.2023.101152
15. WHO. *Chronic Rheumatic Conditions, Fact Sheet*. World Health Organization; 2022. Available at: <http://www.who.int/chp/topics/rheumatic/en/>.
16. Canadian Institute for Health Information. *Hip Replacement Rate*. Accessed June 26, 2025.
17. Hip Replacement Market Report by Product, End-User, Regions and Company Analysis 2025–2033. Dublin; March 11, 2025 (GLOBE NEWSWIRE).
18. Ogden CL, Fryar CD, Martin CB, et al. Trends in obesity prevalence by race and hispanic origin – 1999–2000 to 2017–2018. *JAMA, J Am Med Assoc*. 2020;324(12):1208–10.
19. Savin L, Pinteala T, Mihai DN, Mihailescu D, Miu SS, Sirbu MT, Veliceasa B, Popescu DC, Sirbu PD, Fornu N. Updates on Biomaterials Used in Total Hip Arthroplasty (THA). *Polymers (Basel)*. 2023 Aug 2;15(15):3278. doi: 10.3390/polym15153278
20. Cochrane N, Ryan S, Kim B, Wu M, O'Donnell J, Seyler T. Total Hip Arthroplasty in Morbidly Obese: Does a Strict Body Mass Index Cutoff Yield Meaningful Change? *H&P* 2022;34:161–171. doi: 10.5371/hp.2022.34.3.161
21. Russo MW, Macdonell JR, Paulus MC, Keller JM, Zawadzky MW. Increased Complications in Obese Patients Undergoing Direct Anterior Total Hip Arthroplasty. *J Arthroplasty*. 2015 Aug;30(8):1384–7. doi: 10.1016/j.arth.2015.03.002
22. Di Martino A, Brunello M, Pederiva D, Schilardi F, Rossomando V, Cataldi P, D'Agostino C, Genco R, Faldini C. Fast Track Protocols and Early Rehabilitation after Surgery in Total Hip Arthroplasty: A Narrative Review. *Clinics and Practice*. 2023;13(3):569–582. doi: 10.3390/clinpract13030052
23. Rhind JH, Baker C, Roberts PJ. Total Hip Arthroplasty in the Obese Patient: Tips and Tricks and Review of the Literature. *Indian J Orthop*. 2020 Jun 10;54(6):776–783. doi: 10.1007/s43465-020-00164-w
24. Aggarwal VA, Sambandam SN, Wukich DK. The impact of obesity on total knee arthroplasty outcomes: A retrospective matched cohort study. *J Clin Orthop Trauma*. 2022 Aug 20;33:101987. doi: 10.1016/j.jcot.2022.101987
25. Maman D, Ben Natan M, Berkovich Y. Impact of obesity on early in-hospital postoperative outcomes following total knee arthroplasty in older adults: a comparative study of class I and class II obesity. *Arch Orthop Trauma Surg*. 2025 Apr 24;145(1):262. doi: 10.1007/s00402-025-05763-6
26. Sajid Khan M, Ali M A, Atieh F M, et al. Impact of Obesity and Preoperative Knee Subcutaneous Fat Indices as Predictors of Postoperative Functional Outcomes Following Total Knee Arthroplasty: A Comprehensive Retrospective Review. *Cureus*. 2025 May 12;17(5):e83968. doi: 10.7759/cureus.83968
27. Danet A, Spiridonica R, Iacobescu GL, Iordache S, Popa M, Rascu AS, Cirstoiu C. Duration of Hospitalization for Hip Arthroplasty: Influence of Clinical-Biological Factors and Timing of the Intervention. *Cureus*. 2025 May 11;17(5):e83876. doi: 10.7759/cureus.83876
28. Maxwell BE, Rumalla KC, Sontag-Milobsky I, Chen AR, Selph TJ Jr, Edelstein AL. Increased Body Mass Index is Associated With Increased Cost for Primary Total Knee Arthroplasty Exclusive of Readmissions and Complications. *Arthroplast Today*. 2025 Apr 26;33:101689. doi: 10.1016/j.artd.2025.101689
29. Gritsyuk A, Lychagin A, Yi L, Rosenberg N. Clinical Outcome of Primary Total Hip Arthroplasty in Patients with Morbid Obesity – Retrospective and Prospective Follow-Up Studies. *Medicina*. 2021;57(11):1247. doi: 10.3390/medicina57111247
30. Argyrou C, Tzeffronis D, Sarantis M, Kateros K, Poulosides L, Macheras GA. Total hip arthroplasty through the direct anterior approach in morbidly obese patients. *Bone Jt Open*. 2022 Jan;3(1):4–11. PMID: 34985307; PMCID: PMC9047080. doi: 10.1302/2633-1462.31.BJO-2021-0166.R1



Строцкий А.В.

Белорусский государственный медицинский университет, Минск, Беларусь

## Тесталгия при варикоцеле: обзор литературы

**Конфликт интересов:** не заявлен.

Подана: 17.11.2025

Принята: 27.02.2026

Контакты: [astrotsky@gmail.com](mailto:astrotsky@gmail.com)

### Резюме

Боли в яичке, паховой области в течение трех месяцев и более, носящие постоянный или периодический характер, существенно мешающие повседневной деятельности, называются тесталгией. Встречаются у 10–15% пациентов с варикоцеле. Причинами их при варикоцеле могут быть сдавление окружающих нервных волокон расширенным венозным комплексом, повышенная температура яичек, повышенное венозное давление, гипоксия, окислительный стресс, гормональный дисбаланс и рефлюкс токсичных метаболитов надпочечникового или почечного происхождения. Примерно 25–50% болей имеют идиопатический характер.

Наличие болей в большинстве национальных рекомендаций является показанием к хирургическому лечению – варикоцелэктомии. Однако у 10–15% пациентов независимо от вида операции боли остаются. Использование расширения объема хирургического вмешательства до полной денервации семенного канатика с использованием микрохирургической техники не всегда приводит к устранению болей. По-видимому, улучшение диагностики причины болей позволит уменьшить количество ненужных операций, особенно при соматогенной тесталгии или отраженных болях (камни мочеточников, поясничный остеохондроз или миофасциальный синдром).

**Ключевые слова:** тесталгия, варикоцеле, микрохирургия, субингвинальная варикоцелэктомия, денервация семенного канатика

Strotski A.

Belarusian State Medical University, Minsk, Belarus

## Testalgia in Varicocele: A Literature Review

**Conflict of interest:** nothing to declare.

Submitted: 17.11.2025

Accepted: 27.02.2026

Contacts: [astrotsky@gmail.com](mailto:astrotsky@gmail.com)

### Abstract

Testalgia is pain in the testicle or groin area lasting for three months or more, constant or intermittent, and significantly interfering with daily activities. It occurs in 10–15%

of patients with varicocele. The causes of varicocele may include compression of the surrounding nerve fibers by the dilated venous complex, elevated testicular temperature, elevated venous pressure, hypoxia, oxidative stress, hormonal imbalance, and reflux of toxic metabolites of adrenal or renal origin. Approximately 25–50% of pain is idiopathic. According to most national guidelines, the presence of pain is an indication for surgical treatment, such as varicocelectomy. However, pain persists in 10–15% of patients, regardless of the type of surgery. Expanding the scope of surgical intervention to complete denervation of the spermatic cord using microsurgical techniques does not always lead to pain relief. Apparently, improving the diagnosis of the cause of pain will reduce the number of unnecessary operations, especially in cases of somatogenic testalgia or referred pain (ureteral stones, lumbar osteochondrosis or myofascial syndrome).

**Keywords:** testalgia, varicocele, microsurgery, subinguinal varicocelectomy, denervation of the spermatic cord

---

У большинства пациентов варикоцеле клинически ничем не проявляется, а диагностируется при случайном осмотре, несмотря на то что встречается достаточно часто – у 15% мужского населения [1]. Оно обнаруживается примерно у 40% мужчин с первичным бесплодием и у 80% мужчин с вторичным бесплодием [2, 3]. Варикоцеле было обнаружено у 25,4% мужчин с аномальной спермой по сравнению с 11,7% мужчин с нормальной спермой. Оно сопровождалось уменьшением объема яичек, ухудшением качества спермы и снижением секреции клеток Лейдига. Но спонтанные беременности, тем не менее, были одинаково частыми у пар, у которых мужчины имели или не имели варикоцеле.

Основными причинами, приводящими пациентов с варикоцеле на прием к урологу, являются бесплодие и хронические боли в мошонке. Если бесплодие и варикоцеле достаточно изученный вопрос, широко представленный в литературе и на урологических форумах, то болевые проявления заболевания, их лечение освещены недостаточно. В рекомендациях ряда стран по лечению урологических заболеваний наличию болевого симптома при варикоцеле придается важное значение, поскольку является показанием для хирургического лечения.

Боли в паховой области или яичке отмечаются у 2–10% пациентов с варикоцеле [1]. Вероятные механизмы боли при варикоцеле включают сдавление окружающих нервных волокон расширенным венозным комплексом, повышенную температуру яичек, повышенное венозное давление, гипоксию, окислительный стресс, гормональный дисбаланс и рефлюкс токсичных метаболитов надпочечникового или почечного происхождения. Боль в яичках, связанная с варикоцеле, обычно описывается как тупая, ноющая или пульсирующая боль в яичке, мошонке или паху; редко она может быть острой, резкой или колющей. Выявление характера болевых ощущений при варикозном расширении вен имеет важное значение для дифференциальной диагностики с болями, вызванными другими причинами, а следовательно, и для определения тактики лечения.

Нередко пациенты указывают на чувство тяжести в мошонке, усиливающееся после физической нагрузки или длительного стояния. Если боли становятся постоянными, то речь идет о хронической орхиалгии.



Хроническая орхиалгия – это неприятное состояние, определяемое как хроническая или периодическая боль в мошонке, длящаяся не менее трех месяцев, которая существенно мешает повседневной деятельности. В настоящее время нет руководств по диагностике и лечению этого состояния, несмотря на то что оно является причиной 2,5–4,8% посещений урологических клиник. Хроническая боль в мошонке наблюдалась у 4,8% (113/2375) мужчин, обратившихся к амбулаторному урологу [4]. Хроническая орхиалгия была определена как наиболее распространенная урологическая причина увольнения по состоянию здоровья из армии США, ее предполагаемая заболеваемость составляет 1% в Соединенном Королевстве. Тяжелая депрессия наблюдается при этом у 27% пациентов с хронической орхиалгией, у 50% – выявляется негенитальный хронический болевой синдром, а у 56% – соматизированное расстройство.

По оценкам, 18,6% мужчин с хронической болью в мошонке никогда не получают удовлетворительного объяснения своей боли даже после посещения в среднем 4,5 уролога и прохождения в среднем от 4,7 до 7,2 процедуры.

Причинами хронической орхиалгии могут быть эпидидимит, перекрут яичка, опухоли, обструкция семявыносящих протоков, варикоцеле, кисты придатка яичка, гидроцеле, ятрогенная травма после вазэктомии или грыжесечения, а также отраженные боли из различных источников, включая камень в средней части мочеочника, непрямую паховую грыжу, аневризмы аорты или общей подвздошной артерии, поясничный остеохондроз, интерстициальный цистит и ущемление нерва из-за периневрального фиброза. Примерно 25–50% хронической орхиалгии носит идиопатический характер [5, 6]. Психологические факторы, способствующие генитальной боли, также следует рассматривать как возможную этиологию хронической орхиалгии [7]. Среди 48 мужчин без определенной органической этиологии мошоночной боли у многих были психологические симптомы, включая соматизированное расстройство (56%), негенитальные хронические болевые синдромы (50%), тяжелую депрессию (27%) и химическую зависимость (27%). Эти мужчины также сообщили о низком уровне механизмов социальной поддержки, при этом 33% чувствовали себя одиноко и только 50% имели супругу [8]. В исследовании [4] хроническая орхиалгия была выявлена у 4,75% пациентов (113/2375), средний возраст составил 32,5±10 лет. При этом причинами болей стали: бесплодие (9,7%), варикоцеле (8,8%), камни среднего и нижнего отделов мочеочника (7,1%), хронический простатит (5,3%), беспорядочная половая жизнь (19,5%), отсутствие половой жизни (18,6%), боли в пояснице (4,4%), стресс (4,4%), кисты придатка яичка (4,4%), синдром раздраженного кишечника (4,4%), инфекция (3,5%), перенесенные операции (2,7%), вождение автомобиля (2,7%), грыжа (2,7%) и гидроцеле (1,8%).

Таким образом, боли при варикозном расширении вен семенного канатика составляют небольшую часть хронической орхиалгии, что требует дифференцированного подхода при определении тактики лечения, прежде всего при выявлении причины болевого синдрома. В настоящее время Американская урологическая ассоциация (AUA) и Европейская урологическая ассоциация (EAU) не предоставляют официальных рекомендаций по диагностике, оценке и лечению хронической орхиалгии. Тем не менее, наличие варикоцеле не позволяет всегда при болях в паховой области и яичке исключить его как причину страдания, что влечет за собой проведение комплекса мероприятий, включая хирургическое вмешательство.

Лечение начинается с наблюдения, использования консервативных методов лечения. Консервативное лечение включает возвышенное положение мошонки, нестероидные противовоспалительные препараты и ограниченную физическую активность. У 5 из 119 (4,2%) мужчин [9] при консервативном лечении боль прошла. Но отмечено [10], что испытали облегчение боли после 4 недель консервативного лечения 15 из 99 (15,2%) мужчин. Хирургическое лечение у 80% пациентов устраняет боли. Степень варикоцеле, характер и продолжительность боли, индекс массы тела, предшествующее консервативное лечение и тип используемого хирургического метода являются предикторами.

Микронизированная очищенная флавоноидная фракция (МПФФ) является пероральным флеботропным препаратом, который улучшает тонус и эластичность вен, уменьшает их растяжение, а также время опорожнения вен у пациентов с хронической венозной недостаточностью [11]. Никаких рекомендаций по использованию МПФФ в консервативном лечении варикоцеле нельзя дать, пока эти предварительные результаты не будут подтверждены рандомизированным плацебо-контролируемым исследованием.

При отсутствии эффекта от консервативного лечения пациенты подлежат хирургическому лечению варикоцеле. Эффект от операции составляет около 80% [1, 12]. Используя микрохирургический паховый подход [13], прооперировали 114 пациентов с болезненным варикоцеле. Общий уровень ответа составил 91,2%, и только 8,8% пациентов сообщили о боли в послеоперационном периоде [14]. Использовали микрохирургический паховый или подпаховый подход. О полном послеоперационном разрешении боли сообщили 28 (52,8%) пациентов, тогда как 22 (41,5%) пациента сообщили о частичном разрешении. Только 3 (5,7%) пациента сообщили о неэффективности проведенного хирургического лечения.

Из-за боли 36,5% пациентов (145/397) перенесли варикоцелэктомия [15]. Из 130 пациентов, с которыми связались после операции, 109 (83,8%) сообщили о полном исчезновении боли, 7 (5,4%) – о частичном исчезновении боли, а 14 (10,8%) – не отметили пользы от операции. Не было никакой связи между степенью варикоцеле, качеством боли, типом перевязки варикоцеле или рецидивом и исчезновением боли после операции, только продолжительность боли, по-видимому, является фактором, который в значительной степени связан с исчезновением боли. Также не наблюдалось никакой связи между разрешением послеоперационной боли и возрастом, индексом массы тела, степенью варикоцеле, локализацией варикоцеле, ипсилатеральной гипотрофией яичек, качеством боли или хирургической техникой. Длительность боли до операции была единственным фактором, который коррелировал с разрешением послеоперационной боли (одномерный анализ,  $P=0,004$ ; многомерный,  $P=0,002$ ) [14].

Отмечена взаимосвязь между степенью варикоцеле и результатом хирургического лечения [16]. Авторы сообщили о полном исчезновении болей после операции у 100% пациентов при I степени варикоцеле, у 85,7% – при II степени и 81,3% – при III степени. Меньшую вероятность устранения боли при хирургическом лечении у пациентов с низкой степенью заболевания отметили [17]. В то же время [18], проанализировав 14 исследований, не выявили существенных различий в частоте разрешения послеоперационной боли в отношении варикоцеле I, II и III степени. Но боли проходили после операции чаще, если они носили тупой характер, чем тянущий или



острый, а субингинальное лигирование было значительно более эффективным с точки зрения разрешения боли, чем высокое лигирование. При этом микрохирургическая варикоцелэктомия выявила более высокую вероятность устранения боли, чем лапароскопическая.

Достаточно стабильный процент (8–12%) безуспешности устранения боли после варикоцелэктомии свидетельствует о том, что в этих случаях причина возникновения боли не варикозно расширенные вены семенного канатика. Устранение оставшихся болей после варикоцелэктомии, так называемой идиопатической орхиалгии, предложено с помощью более расширенного хирургического вмешательства – микрохирургической денервации семенного канатика. Обоснование использования этого варианта лечения основано на блокировании восприятия боли посредством облитерации нервных волокон, проходящих вдоль семенного канатика [19]. В этом обзоре выявлено 19 отдельных исследований по устранению болей при хронической орхиалгии. В большинстве случаев для этого использовали открытый подход к хирургическому вмешательству (паховый, n=14; субингинальный, n=3). В зависимости от уровня разреза апоневроз наружной косой мышцы либо сохраняется, либо вскрывается. Выделяется подвздошно-паховый нерв, сегмент которого длиной 2 см иссекается и лигируется. Проксимальная часть нерва хорошо заглубляется, чтобы избежать образования невромы. Под микроскопическим увеличением семенной канатик поднимается, а его фасция открывается, чтобы обнажить содержимое канатика. Микроплеровская ультрасонография (УЗИ) используется для определения артериального потока в попытке сохранить яичковые и кремастерные артерии во время процедуры. Содержимое канатика лигируется и иссекается, включая кремастерную фасцию, жир семенного канатика и лозовидное сплетение вен. Лимфатические сосуды предпочтительно сохранять, чтобы избежать образования гидроцеле. Семявыносящий проток также сохраняется, чтобы уменьшить эпидидимальный застой, что снижает частоту возникновения поствазэктомического болевого синдрома. Однако выполняется удаление перивазальных тканей, чтобы гарантировать облитерацию всех нервных волокон. В целом отсутствие боли после операции при продолжительности наблюдения до 48 месяцев составило от 52% до 100%. Побочные эффекты были минимальными и включали гидроцеле (0,1–12,5%), гематоцеле (1,9%), атрофию яичек (2,1–12,5%) и другие осложнения, связанные с раной.

Некоторые пациенты могут по-прежнему испытывать постоянную боль в мошонке [20] из-за рецидива варикоцеле, развития гидроцеле, невралгии, отраженной боли, поражений мочеочника или синдрома щелкунчика. Поэтому врачи должны рассматривать эти состояния как потенциальные причины послеоперационной боли в мошонке и принимать меры для их устранения.

При открытом ретроперитонеальном доступе разрез делается над внутренним паховым кольцом, наружная и внутренняя косые мышцы разделяются, вводится поперечная фасция, а брюшина оттягивается медиально. При лапароскопическом доступе семенные вены перевязываются на том же уровне, но при лапароскопии возможна лучшая визуализация яичковой артерии и лимфатических сосудов с меньшей болью в месте разреза.

Паховый разрез делается выше наружного пахового кольца, и наружная косая фасция рассекается. Канал изолируется, а семенные вены лигируются с помощью операционного микроскопа или без него. Потенциальное преимущество этого

подхода перед субингвинальным заключается в том, что все внутренние семенные вены могут быть безопасно лигированы в паховом канале с меньшим риском повреждения артерий или пропуска вен, поскольку в паховом канале в канатике присутствует меньше вен, а артерии меньше, крупнее и их легче идентифицировать. Основным недостатком этого подхода является необходимость рассечения фасции и мышцы, что приводит к более длительному периоду выздоровления. Также существует несколько более высокая частота рецидивов варикоцеле при паховом подходе по сравнению с субингвинальным из-за наружных семенных и кремастерных вен, которые не идентифицируются при паховом подходе.

Микрохирургическое субингвинальное восстановление варикоцеле является «золотым стандартом» из-за отсутствия мышечно-фасциального разреза с меньшей послеоперационной болью и самым низким риском осложнений. При субингвинальном подходе наблюдается меньшая частота рецидивов, отчасти из-за возможности лигирования кремастерных вен на этом уровне. Недостатки субингвинального подхода включают значительно большее количество вен, требующих лигирования, чем при более проксимальных подходах, и большую вероятность артериального повреждения, поскольку яичковые артерии ниже наружного пахового кольца часто плотно прилегают к семенным венам в этом месте. Этот риск сводится к минимуму с помощью операционного микроскопа и микрососудистой доплерографии. В исследовании [21] у 74 (61,1%) пациентов боль после операции полностью исчезла, а у 27 (22,3%) – частично. Симптомы ухудшились в одном случае, а боль сохранялась после операции у 19 (15,7%) пациентов. Существенная разница наблюдалась в послеоперационном периоде между пациентами, которым была перевязана наружная семенная вена, и теми, кому это не делалось, независимо от хирургического доступа (паховый или субингвинальный).

Выраженное или полное исчезновение боли [22] отметили 76,5% пациентов, а 14% – частичное разрешение. Только у 9% пациентов наблюдалась постоянная боль, а 1,5% пациентов сообщили об ухудшении боли.

Столь большая частота болей после хирургического лечения хронической орхиалгии связана по-видимому с тем, что у части пациентов хроническая орхиалгия связана с отраженными болями внемошоночной этиологии, такой как радикулит, мышечная дисфункция тазового дна, синдром хронической тазовой боли, простатит, дистальный камень мочеоточника, ингинодиния или невропатическая боль, связанная с изменениями подвздошно-пахового, подвздошно-подчревного и генитофеморального нервов [23], а у половины пациентов боли носят идиопатический или соматизированный характер.

В заключение следует отметить, что болевой синдром в яичке и паховой области встречается у 10–15% пациентов с варикозным расширением вен семенного канатика (варикоцеле). Это существенно сказывается на качестве жизни молодых мужчин. В большинстве рекомендаций наличие болей является основанием для проведения хирургического лечения варикоцеле. Однако использование различных методик хирургического вмешательства не позволяет добиться устранения болей у 8–15% оперированных пациентов, у которых болевой синдром приобретает постоянный характер в виде хронической орхиалгии. Расширение объема хирургического вмешательства до полной денервации семенного канатика с использованием микрохирургической техники не приводит к решению вопроса устранения болей.

По-видимому, улучшение диагностики причины болей позволит уменьшить количество ненужных операций, особенно при соматогенной тесталигии или отраженных болях (камни мочеточников, поясничном остеохондрозе или миофасциальном синдроме).

## ■ ЛИТЕРАТУРА/REFERENCES

1. Paick S, Choi WS. Varicocele and Testicular Pain: A Review. *World J Mens Health*. 2019 Jan;37(1):4–11.
2. Dubin L, Amelar RD. Etiologic factors in 1294 consecutive cases of male infertility. *Fertil Steril*. 1971;22:469–474.
3. The influence of varicocele on parameters of fertility in a large group of men presenting to infertility clinics. World Health Organization. *Fertil Steril*. 1992 Jun;57(6):1289–93.
4. Ciftci Halil, Savas Murat, Yeni Ercan, et al. Chronic Orchialgia and Associated Diseases. *Current Urology*. 2010;4(2):67–70.
5. Davis BE, Noble MJ, Weigel JW, et al. Analysis and management of chronic testicular pain. *J Urol*. 1990 May;143(5):936–9.
6. Sigalos JT, Pastuszak AW. Chronic orchialgia: epidemiology, diagnosis and evaluation. *Transl Androl Urol*. 2017 May;6(Suppl 1):S37–S43.
7. Hong MK, Corcoran NM, Adams SJ. Understanding chronic testicular pain: a psychiatric perspective. *ANZ J Surg*. 2009 Oct;79(10):676–7. doi: 10.1111/j.1445-2197.2009.05049.x
8. Schover LR. Psychological factors in men with genital pain. *Cleve Clin J Med*. 1990;57:697–700.
9. Yaman O, Ozdiler E, Anafarta K, Göğüş O. Effect of microsurgical subinguinal varicocele ligation to treat pain. *Urology*. 2000;55:107–8.
10. Chen SS. Factors predicting symptomatic relief by varicocelectomy in patients with normospermia and painful varicocele nonresponsive to conservative treatment. *Urology*. 2012;80:585–9.
11. Kiliç S, Güneş A, Ipek D, et al. Effects of micronised purified flavonoid fraction on pain, spermogram and scrotal color Doppler parameters in patients with painful varicocele. *Urol Int*. 2005;74(2):173–9.
12. Abrol N, Panda A, Kekre NS. Painful varicoceles: Role of varicocelectomy. *Indian J Urol*. 2014 Oct;30(4):369–73.
13. Kim HT, Song PH, Moon KH. Microsurgical ligation for painful varicocele: effectiveness and predictors of pain resolution. *Yonsei Med J*. 2012 Jan;53(1):145–50.
14. Park HJ, Lee SS, Park NC. Predictors of pain resolution after varicocelectomy for painful varicocele. *Asian J Androl*. 2011 Sep;13(5):754–8.
15. Abd Ellatif ME, Asker W, Abbas A, et al. Varicocelectomy to treat pain, and predictors of success: a prospective study. *Curr Urol*. 2012 May;6(1):33–6.
16. Alkhayal A, Aljumaiah S, Alhagbani A, et al. Varicocelectomy for scrotal pain: Is it effective? *Urol Ann*. 2023 Jul-Sep;15(3):311–314. doi: 10.4103/UA.UA\_64\_20
17. Kachrilas S, Popov E, Bourdoumis A, et al. Laparoscopic varicocelectomy in the management of chronic scrotal pain. *JSLs*. 2014 Jul-Sep;18(3):e2014.00302.
18. Park JH, Pak K, Park NC, Park HJ. How Can We Predict a Successful Outcome after Varicocelectomy in Painful Varicocele Patients? An Updated Meta-Analysis. *World J Mens Health*. 2021 Oct;39(4):645–653.
19. Khalafalla K, Arafa M, Elbardisi H, Majzoub A. Non-pharmacological treatments for chronic orchialgia: A systemic review. *Arab J Urol*. 2021 Aug 4;19(3):401–410.
20. Lai CZ, Chen SJ, Huang CP, et al. Scrotal Pain after Varicocelectomy: A Narrative Review. *Biomedicines*. 2023 Apr 1;11(4):1070.
21. Karademir K, Senkul T, Baykal K, et al. Evaluation of the role of varicocelectomy including external spermatic vein ligation in patients with scrotal pain. *Int J Urol*. 2005 May;12(5):484–8.
22. Al-Buheissi SZ, Patel HR, Wazait HD, et al. Predictors of success in surgical ligation of painful varicocele. *Urol Int*. 2007;79(1):33–6.
23. Lowe G. Extirpative surgery for chronic orchialgia: is there a role? *Transl Androl Urol*. 2017 May;6(Suppl 1):S2–S5.



Хрыщанович В.Я.<sup>1</sup>✉, Скобелева Н.Я.<sup>2</sup>

<sup>1</sup> Белорусский государственный медицинский университет, Минск, Беларусь

<sup>2</sup> Клинический родильный дом Минской области, Минск, Беларусь

## Систематический обзор и метаанализ эффективности и безопасности апиксабана и ривароксабана у пациентов с венозной тромбоемболией

**Конфликт интересов:** не заявлен.

**Вклад авторов:** Хрыщанович В.Я. – концепция и дизайн исследования, обзор литературы, анализ материалов и полученных данных, редактирование текста; Скобелева Н.Я. – обзор литературы, анализ материалов и полученных данных, написание статьи.

Подана: 24.12.2025

Принята: 06.03.2026

Контакты: vladimirkh197@gmail.com

### Резюме

**Введение.** Прямые оральные антикоагулянты, включая апиксабан и ривароксабан, являются более предпочтительными для лечения венозной тромбоемболии (ВТЭ), нежели антагонисты витамина К. С целью оценки эффективности и безопасности апиксабана и ривароксабана при лечении ВТЭ был проведен метаанализ доступных сравнительных исследований.

**Материалы и методы.** Стратегия поиска предполагала селекцию всех исследований, опубликованных до 1 декабря 2025 года, в которых непосредственно сравнивали лечение ВТЭ апиксабаном и ривароксабаном. Оценивали отношение шансов (ОШ) и 95% доверительные интервалы (ДИ) с использованием модели со случайным эффектом. Первичными критериями эффективности и безопасности были рецидив ВТЭ и большое или клинически значимое кровотечение соответственно. Вторичные критерии включали летальность от всех причин, внутричерепные и желудочно-кишечные кровотечения.

**Результаты.** В метаанализ было включено 15 обсервационных исследований, в которых сравнивали результаты лечения у 122 004 и 103 897 пациентов, принимавших соответственно апиксабан и ривароксабан. Сводный анализ по первичному критерию эффективности не обнаружил значимых различий между апиксабаном и ривароксабаном в частоте возникновения рецидива ВТЭ (ОШ: 0,89; 95% ДИ: 0,69–1,15,  $I^2=55\%$ ). Анализ первичного критерия безопасности продемонстрировал существенное уменьшение риска больших кровотечений на фоне применения апиксабана по сравнению с ривароксабаном (ОР: 0,74; 95% ДИ: 0,69–0,79,  $I^2=0\%$ ). На фоне приема апиксабана наблюдалась тенденция к уменьшению количества клинически значимых кровотечений (ОР: 0,51; 95% ДИ: 0,25–1,05,  $I^2=48\%$ ). По показателям летальности, количеству внутричерепных и желудочно-кишечных кровотечений значимых различий между 2 препаратами обнаружено не было ( $P>0,05$ ).

# АПИКСАБАН-АМ

от белорусско-немецкого фармацевтического предприятия



**Апиксабан** – единственный ПОАК, который приводил к снижению рисков по всем трем ключевым показателям у пациентов с неклапанной ФП<sup>1</sup>



↓ 21%

Инсульт/ Системная эмболия



↓ 31%

Большое кровотечение



↓ 11%

Общая смертность

## Прямой ингибитор фактора Ха

- Пероральное введение
- Фиксированная дозировка
- Быстрое действие
- Комплексное выведение из организма

## ARISTOTLE

«Исследование **ARISTOTLE** – одно из 12 жизнеспасующих исследований, оказавших наиболее значимое влияние на клиническую практику за последние 19 лет»<sup>2</sup>

Д-р Дж. Дрезен, главный редактор «Медицинского журнала Новой Англии»



ПОАК – Прямой оральный антикоагулянт  
ФП – Фибрилляция предсердий

1. Granger et al. N Engl J Med 2011;365:981-92
2. Май 2019 года

Производитель: ООО "АмантисМед"

# ЛЕКАРСТВЕННЫЙ ПРЕПАРАТ.

Реклама. Имеются противопоказания и нежелательные реакции. Не рекомендуется применять в период беременности.



**Заключение.** Аликсабан продемонстрировал сопоставимую с ривароксабаном эффективность в профилактике рецидива ВТЭ и существенное уменьшение количества больших кровотечений. Для подтверждения полученных данных необходимо проведение крупных, хорошо спланированных исследований, сравнивающих 2 препарата.

**Ключевые слова:** венозная тромбоэмболия, антикоагулянты, ингибиторы фактора Ха, апиксабан, ривароксабан

Khryshchanovich V.<sup>1</sup>✉, Skobeleva N.<sup>2</sup>

<sup>1</sup> Belarusian State Medical University, Minsk, Belarus

<sup>2</sup> Clinical Maternity Hospital of the Minsk Region, Minsk, Belarus

## A Systematic Review and Meta-Analysis of the Efficacy and Safety of Apixaban versus Rivaroxaban in Venous Thromboembolism

**Conflict of interest:** nothing to declare.

**Authors' contribution:** Khryshchanovich V. – study concept and design, literature review, analysis of materials and obtained data, text editing; Skobeleva N. – literature review, analysis of materials and obtained data, text writing.

Submitted: 24.12.2025

Accepted: 06.03.2026

Contacts: vladimirkh197@gmail.com

### Abstract

**Introduction.** Direct-acting oral anticoagulants including apixaban and rivaroxaban are preferred over vitamin K antagonists for the treatment of venous thromboembolism (VTE). In order to evaluate the efficacy and safety of apixaban versus rivaroxaban in the treatment of VTE, a systematic review and a meta-analysis of available comparative studies were performed.

**Materials and methods.** We conducted an electronic search for studies that directly compared treatment with apixaban and rivaroxaban in adult patients with VTE from inception until December 2025. The odds ratio (OR) and 95% confidence intervals (CI) were estimated and pooled using a random-effects model. The primary efficacy and safety outcomes were recurrent VTE (rVTE) and major or clinically relevant nonmajor bleeding events, respectively. Secondary outcomes included all-cause mortality, intracranial and gastrointestinal bleeding events.

**Results.** Fifteen observational studies were included in our meta-analysis, assessing 122,004 patients for apixaban and 103,897 for rivaroxaban. Pooling of data for our primary efficacy outcome showed no significant differences in rVTE between apixaban and rivaroxaban (OR: 0.89; 95% CI: 0.69–1.15,  $I^2=55\%$ ). The analysis of our primary safety outcome showed a significantly lower risk of major bleeding with apixaban compared to rivaroxaban (OR: 0.74; 95% CI: 0.69–0.79,  $I^2=0\%$ ). Apixaban was associated with trend towards decreasing clinically relevant non major bleeding (OR: 0.51; 95% CI: 0.25–1.05,  $I^2=48\%$ ). No significant difference was found between apixaban and rivaroxaban in all-cause mortality and intracranial and gastrointestinal bleeding events ( $P>0.05$ ).

**Conclusion.** Apixaban demonstrated comparable efficacy to rivaroxaban in preventing recurrent VTE, along with significant reduction in major bleeding. Given limitations of the existing evidence, further interventional studies comparing the two medicinal products are required to substantiate the findings obtained.

**Keywords:** venous thromboembolism, anticoagulants, factor Xa inhibitors, apixaban, rivaroxaban

---

## ■ ВВЕДЕНИЕ

Венозная тромбоемболия (ВТЭ), которая включает тромбоз глубоких вен (ТГВ) и легочную эмболию (ТЭЛА), является одной из наиболее частых (после инфаркта миокарда и инсульта) причин сосудистой смертности во всем мире [1]. К серьезным последствиям перенесенного ТГВ относится посттромботический синдром (ПТС), симптомы и признаки которого через несколько лет можно выявить у 20–40% пациентов, а тяжелые формы ПТС с наличием венозных трофических язв обнаруживаются в 3–4% случаев [2]. Отдаленным исходом ТЭЛА у ~4% пациентов является хроническая постэмболическая легочная гипертензия (ХЛГ), которая ассоциирована с высокой степенью нетрудоспособности и в течение 5 лет приводит к смерти 10–15% заболевших [3]. Как показал анализ проспективного регистра пациентов, кумулятивная частота рецидивов ВТЭ находилась на уровне 10% в течение первого года с момента первого тромботического события, через 5 лет увеличивалась до 20% и через 10 лет достигала 30% [4, 5]. Поэтому приоритетной клинической задачей при ведении пациентов с венозными тромбоемболическими осложнениями (ВТЭО) является эффективная профилактика повторных эпизодов ВТЭ.

Ключевым компонентом лечения ВТЭ является антикоагулянтная терапия, рекомендуемая длительность которой для пациентов с ТГВ и/или ТЭЛА составляет не менее 3 месяцев, когда риск развития раннего рецидива тромбоза стабилизируется на уровне 2–5 случаев на 100 человеко-лет [6]. Именно в течение указанного промежутка времени антикоагулянты должны быть назначены всем пациентам с ВТЭО при отсутствии противопоказаний. После трехмесячного курса антикоагуляции необходимость ее продления определяется балансом между риском рецидива ВТЭ на фоне отмены терапии и риском кровотечения в случае продолжения лечения [7].

Традиционно лечение ВТЭ подразделяют на 3 периода: начальный (первые 5–10 дней), длительный (до 3 месяцев) и продленный (>3 месяцев) [8]. В соответствии с международными рекомендациями нефракционированный и низкомолекулярный гепарины, фондапаринукс и прямые оральные антикоагулянты (ПОАК) являются наиболее предпочтительными препаратами в остром периоде ВТЭ, в то время как для длительной и продленной терапии применяются ПОАК и варфарин. ПОАК, к которым относятся ингибиторы Ха фактора апиксабан, ривароксабан, эдоксабан и прямой ингибитор тромбина дабигатран, обладают сопоставимой эффективностью с антагонистами витамина К (АВК) и превосходят плацебо и аспирин при вторичной профилактике ВТЭ [9–11]. Кроме того, прием ПОАК не требует рутинного лабораторного мониторинга, подбора дозы и серьезных диетических ограничений. С другой стороны, применение АВК связано с более высоким (~1–3%) риском больших и смертельных



кровотечений. С учетом благоприятного соотношения риск – польза современные руководства рассматривают ПОАК в качестве основных антикоагулянтов для лечения пациентов с ВТЭ.

Как показал анализ 3 баз данных медицинского страхования США за 2016–2024 годы, 58% пациентов с ВТЭ принимали апиксабан, 25% – ривароксабан, 15% – варфарин и 1% – дабигатран или эдоксабан [12]. По данным Датского национального регистра за 2015–2017 годы, в 70% случаев ВТЭ назначали ривароксабан, в 16% – апиксабан, в 2% – АВК и дабигатран [13]. Вероятно, более частое использование апиксабана и ривароксабана в реальной клинической практике объясняется удобством применения этих препаратов для врача и пациента [14]. Согласно инструкции по медицинскому применению, началу лечения дабигатраном и эдоксабаном должна предшествовать гепаринотерапия, в то время как прием апиксабана и ривароксабана можно начинать сразу после подтверждения тромботического события.

Однако следует ли рассматривать апиксабан и ривароксабан в качестве равноценных препаратов для лечения ВТЭ? Так, результаты исследований EINSTEIN и AMPLIFY в части эффективности и безопасности ривароксабана и апиксабана оказались неоднородными: частота встречаемости рецидивов ВТЭ и кровотечений составила 2,1%, 1,0–1,7% и 2,3%, 0,6% соответственно [15, 16]. В последующем 2 сетевых метаанализа обнаружили меньшее количество клинически значимых и больших кровотечений на фоне продленной терапии апиксабаном, однако полученные данные не отличались высокой степенью достоверности [17, 18]. Последний метаанализ 6 ретроспективных исследований, в которых непосредственно сравнивали апиксабан и ривароксабан, продемонстрировал сопоставимую эффективность препаратов в части профилактики рецидива ВТЭ и меньший риск возникновения малых кровотечений в группе пациентов, принимавших апиксабан [19].

Опубликованные недавно результаты крупных обсервационных исследований, связанных со сравнительной оценкой эффективности и безопасности ПОАК, носят весьма противоречивый характер. По данным *Vea et al.*, в когорте 163 593 пациентов с ВТЭ применение апиксабана было связано с более низким риском рецидива ВТЭ и больших кровотечений по сравнению с ривароксабаном, в то время как *Fukasawa et al.* и *Tsai et al.* в азиатской популяции, *Trujillo-Santos et al.* у пожилых, *Anusim et al.* у пациентов с крайней степенью ожирения не обнаружили значимых различий [12, 20–23]. Антикоагуляция апиксабаном у пациентов с ВТЭ и раком желудочно-кишечного тракта сопровождалась меньшим количеством больших и клинически значимых кровотечений по сравнению с ривароксабаном, при этом частота возникновения рецидивов ВТЭ в обеих группах не отличалась [24]. С учетом вышеизложенного цель настоящего систематического обзора и метаанализа заключается в прямом сравнении результатов применения апиксабана и ривароксабана в реальной клинической практике и определении наиболее приемлемого препарата для лечения ВТЭ в общей популяции.

## ■ МАТЕРИАЛЫ И МЕТОДЫ

Систематический обзор и метаанализ подготовлены в соответствии с основными принципами руководств PRISMA (Preferred Reporting Items for Systematic Reviews and Meta-Analyses) и MOOSE (Meta-analysis Of Observational Studies in Epidemiology) [25, 26]. Стратегия поиска предполагала селекцию всех релевантных исследований

в наукометрических базах данных Pubmed, Web of Science, EMBASE и Cochrane Library, опубликованных в полнотекстовом варианте до 1 декабря 2025 года. Библиографический поиск осуществляли с использованием следующих ключевых терминов или их аббревиатур: apixaban, rivaroxaban, direct oral anticoagulant, factor Xa inhibitors, DOAC, NOAC, venous thromboembolism, deep vein thrombosis, pulmonary embolism, VTE, DVT, PE. Принимались во внимание библиографические ссылки из отобранных статей, наиболее близкие к изучаемой тематике. Исследования, не соответствующие цели настоящего систематического обзора, исключались из дальнейшего анализа посредством ознакомления с заголовками и резюме научных публикаций. Оставшиеся работы оценивались на предмет соответствия следующим критериям: 1) объект исследования – пациенты с диагнозом ВТЭ, получавшие антикоагулянтную терапию; 2) сравниваемые антикоагулянты – аликсабан vs ривароксабан; 3) клинические результаты лечения через  $\geq 3$  месяца (рецидив ВТЭ, кровотечение, летальность); 4) анализируемые исследования – клинические, когортные, обсервационные и случай – контроль, опубликованные на английском языке в виде полнотекстовой статьи.

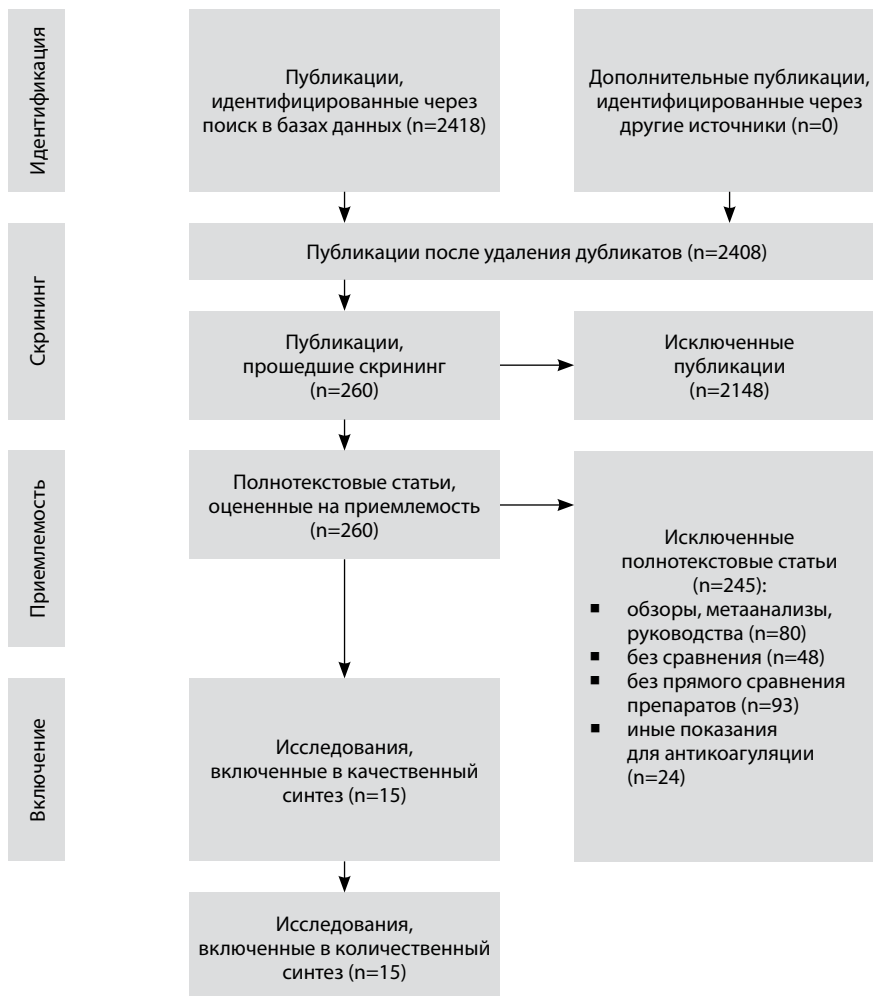
Авторы статьи независимо друг от друга производили выборку следующих данных: фамилия и инициалы первого соавтора, год публикации, дизайн и исходные характеристики исследования, вид антикоагуляции, количество наблюдений. Возможные расхождения в части полученных данных авторы разрешали посредством обсуждения и дополнительной проверки соответствующего источника информации. Для оценки уровня методологии включенных исследований использовали шкалу Ньюкасл – Оттава (NOS), в соответствии с которой их ранжировали на 2 категории: высокого ( $\geq 7$  баллов) и низкого ( $< 7$  баллов) качества [27, 28].

Первичными конечными точками исследования являлись рецидив ВТЭ и геморрагические осложнения в виде больших и клинически значимых кровотечений, согласно определению Международного общества по тромбозу и гемостазу (ISTH) [29, 30]. Вторичными конечными точками были летальность от всех причин, частота встречаемости внутричерепных и желудочно-кишечных кровотечений.

Статистическая гетерогенность оценивалась с помощью критерия  $\chi^2$  с нулевой гипотезой о равном эффекте во всех включенных в метаанализ исследованиях. Значение  $P < 0,1$  указывало на наличие статистически значимой гетерогенности. Также рассчитывался индекс гетерогенности  $I^2$ . Для проведения статистического анализа использовали программу Review Manager v5.4.1 (Cochrane Collaboration, Копенгаген, Дания) [31].

## ■ РЕЗУЛЬТАТЫ

Блок-схема отбора публикаций по PRISMA представлена на рис. 1. В процессе библиографического поиска было обнаружено 2418 литературных источников, из которых после удаления дубликатов осталось 2408. После ознакомления с заголовками и резюме 2148 публикаций оказались нерелевантными. Оставшиеся 260 полнотекстовых статей оценивались на приемлемость, в итоге из последующего анализа были исключены 245 работ, которые представляли собой обзор литературы, метаанализ, руководство ( $n=80$ ), не имели группы сравнения ( $n=48$ ), прямого сравнения аликсабана и ривароксабана ( $n=93$ ) или оценивали пациентов с иной сердечно-сосудистой патологией ( $n=24$ ). Последовательное изучение литературных ссылок в отобранных тематических статьях не выявило соответствия обозначенным выше критериям.



**Рис. 1. Блок-схема отбора публикаций по PRISMA**  
**Fig. 1. PRISMA flow diagram showing the articles selection**

Таким образом, 15 оригинальных публикаций были признаны соответствующими для включения в метаанализ (табл. 1) [12, 13, 20–24, 32–39].

Результаты отобранных исследований были опубликованы в течение последних 8 лет (2018–2025) и включали всего 301 821 пациента, из которых 122 004 (40,4%) принимали апиксабан и 103 897 (34,4%) пациентов – ривароксабан. В 7 исследованиях, наряду с апиксабаном и ривароксабаном, проводилось прямое сравнение других ПОАК или варфарина [12, 20, 21, 32, 35, 37, 38]. По дизайну исследования распределились следующим образом: 12 – ретроспективные [12, 13, 20, 21, 23, 24, 32–35, 37, 39] и 3 – проспективные когортные [22, 36, 38]. Период наблюдения за клиническими результатами варьировал в пределах от 3 до 12 месяцев. По уровню методологии

12 исследований соответствовали категории высокого [12, 13, 20–23, 34–39] и 3 – категории низкого качества [24, 32, 33].

Несмотря на то что все исследования носили наблюдательный характер, в 9 из них исходные клинико-демографические характеристики пациентов, получавших апиксабан и ривароксабан, были сопоставимы (табл. 2) [12, 13, 20, 21, 33–35, 37, 38]. В работе Trujillo-Santos et al. изучались так называемые хрупкие пациенты с ВТЭ, соответствовавшие следующим критериям: возраст  $\geq 75$  лет, и/или клиренс креатинина  $\leq 50$  мл/мин, и/или масса тела  $\leq 50$  кг [22]. Напротив, в статье Anusim et al. представлен сравнительный анализ лечения пациентов с ВТЭ и критической степенью ожирения (с индексом массы тела  $\geq 40$  кг/м<sup>2</sup>) [23]. В 4 исследованиях, наряду с терапевтической антикоагуляцией, не менее 25% пациентов принимали антиагреганты [22, 32, 36, 39], еще в 3 работах более чем в половине наблюдений встретились злокачественные новообразования [32, 36, 38]. В исследование Gundersen et al. были включены пациенты только с онко-ассоциированной ВТЭ (раком желудочно-кишечной локализации), ~80% из которых получали химиотерапию [24].

**Таблица 1**  
**Характеристика исследований, включенных в метаанализ**  
**Table 1**  
**Characteristics of included studies**

Первый автор, год	Дизайн исследования	Источники данных, годы	Количество пациентов, n	Сравниваемые антикоагулянты	Период наблюдения	Конечные точки	NOS
Bea, 2025 [12]	Ретроспективное	Три базы данных медицинского страхования, 2016–2024	163 593	Апиксабан, ривароксабан, варфарин	3 месяца	Летальность от всех причин, рецидив ВТЭ, большое кровотечение	8
Sindet-Pedersen, 2018 [13]	Ретроспективное	Датский национальный регистр, 2015–2017	8187	Апиксабан, ривароксабан	6 месяцев	Летальность от всех причин, рецидив ВТЭ, клинически значимое, интракраниальное кровотечение, ЖКК	7
Fukasawa, 2022 [20]	Ретроспективное	Национальная госпитальная база данных, 2015–2020	6959	Апиксабан, ривароксабан, эдоксабан	6 месяцев	Рецидив ВТЭ, интракраниальное кровотечение, ЖКК	7
Tsai, 2022 [21]	Ретроспективное	Исследовательская база данных Чан Гун, 2012–2019	1480	Апиксабан, ривароксабан, дабигатран, эдоксабан	12 месяцев	Летальность от всех причин, рецидив ВТЭ, большое кровотечение	8
Trujillo-Santos, 2020 [22]	Проспективное	Регистр RIETE, 2013–2019	999	Апиксабан, ривароксабан	3 месяца	Летальность от всех причин, рецидив ВТЭ, большое кровотечение	9
Anusim, 2022 [23]	Ретроспективное	База данных сети больниц Бомонт, 2013–2020	499	Апиксабан, ривароксабан	3 месяца	Рецидив ВТЭ, большое, клинически значимое кровотечение	7

Окончание таблицы 1

Первый автор, год	Дизайн исследования	Источники данных, годы	Количество пациентов, n	Сравниваемые антикоагулянты	Период наблюдения	Конечные точки	NOS
Gundersen, 2025 [24]	Ретроспективное	Институт рака Уиншип, 2017–2021	300	Апиксабан, ривароксабан	6 месяцев	Рецидив ВТЭ, большое, клинически значимое кровотечение	6
Davis, 2018 [32]	Ретроспективное	Медицинский центр Ошнер, 2013–2015	37	Апиксабан, ривароксабан, дабигатран	6 месяцев	Рецидив ВТЭ, большое кровотечение	6
Howe, 2019 [33]	Ретроспективное	Госпиталь ветеранов в Индианаполисе, 2016–2017	262	Апиксабан, ривароксабан	3 месяца	Большое, клинически значимое кровотечение	6
Dawwas, 2019 [34]	Ретроспективное	Коммерческая база данных Truven Health MarketScan, 2014–2016	15 254	Апиксабан, ривароксабан	3 месяца	Рецидив ВТЭ, большое, малое кровотечение	8
Lutsey, 2019 [35]	Ретроспективное	Коммерческая база данных MarketScan, 2011–2016	83 985	Апиксабан, ривароксабан, варфарин	6 месяцев	Большое кровотечение	7
Bott-Kitslaar, 2019 [36]	Проспективное	Регистр клиники Мейо, 2013–2018	600	Апиксабан, ривароксабан	3 месяца	Рецидив ВТЭ, большое, клинически значимое кровотечение	9
Kushnir, 2019 [37]	Ретроспективное	Медицинский центр Монтефиоре, 2013–2017	366	Апиксабан, ривароксабан, варфарин	6 месяцев	Рецидив ВТЭ, большое, клинически значимое кровотечение	7
Houghton, 2020 [38]	Проспективное	Регистр клиники Мейо, 2013–2019	210	Апиксабан, ривароксабан, варфарин	3 месяца	Летальность от всех причин, рецидив ВТЭ, большое, клинически значимое кровотечение	9
Roupe, 2025 [39]	Ретроспективное	Шведский национальный регистр, 2014–2023	19 090	Апиксабан, ривароксабан	6 месяцев	Летальность от всех причин, рецидив ВТЭ, большое, интракраниальное кровотечение, ЖКК	9

Примечания: ВТЭ – венозная тромбоземболия; ЖКК – желудочно-кишечное кровотечение; NOS – шкала Ньюкасл – Оттава.

В табл. 3 приводятся сведения о клинических исходах лечения апиксабаном и ривароксабаном. В статьях Howe et al. и Lutsey et al. оценивалась только безопасность антикоагулянтной терапии [33, 35]. Еще в 7 исследованиях сообщается о показателях летальности от любых причин [12, 13, 21–23, 38, 39]. Информация по всем первичным конечным точкам была представлена в 4 публикациях [24, 36–38]. В анализируемых работах частота встречаемости рецидивов ВТЭ и больших кровотечений отличалась значительной вариабельностью как в группе лечения апиксабаном (0–4,5% и 0,7–7,4%), так и в группе пациентов, принимавших ривароксабан (0–5,1% и 0–14,3%).

**Таблица 2**  
Исходные характеристики пациентов, n (%)  
**Table 2**  
Baseline data of patients, n (%)

Первый автор	Аликсабан				Ривароксабан					
	Пациенты	Возраст	Мужчины	ААТ	ХБП	Пациенты	Возраст	Мужчины	ААТ	ХБП
Bea [12]	95 734 (58)	71,9 (13,4)	40 917 (42,7)	9167 (9,6)	21 685 (22,7)	42 006 (25,7)	69,1 (14)	19 098 (45,5)	3365 (8)	6356 (15,2)
Sindet-Pedersen [13]	1504 (18)	70 (17,8)	740 (49,2)	228 (15,2)	58 (3,9)	6683 (82)	67 (17,1)	3658 (54,7)	862 (12,9)	183 (2,7)
Fukasawa [20]	1998 (28,7)	73,6 (13,5)	829 (41,5)	296 (14,8)	47 (2,4)	1592 (22,3)	71,4 (13,8)	700 (44)	207 (13)	41 (2,6)
Tsai [21]	265 (18)	69 (16,4)	115 (43,4)	49 (18,5)	85 (32,1)	1013 (68)	67 (15,6)	442 (43,6)	140 (13,8)	250 (24,7)
Trujillo-Santos [22]	288 (28,8)	80 (10)	101 (35)	72 (25)	135 (47)	711 (71,2)	78 (12)	288 (41)	196 (28)	278 (39)
Anusim, 2022 [23]	203 (40,7)	58,8 (14)	54 (26,6)	НД	НД	296 (59,3)	56,5 (13,9)	106 (35,8)	НД	НД
Gundersen [24]	89 (29,7)	64,9 (10,9)	45 (50,5)	НД	7 (7,9)	211 (70,3)	66 (10,6)	104 (49,2)	НД	21 (9,9)
Davis [32]	27 (73)	69 (4,7)	17 (45,9)	10 (27)	0	6 (16,2)	69 (4,7)	17 (45,9)	10 (27)	0
Howe [33]	89 (34)	73 (11)	87 (98)	НД	НД	173 (66)	67 (10)	165 (95,6)	НД	НД
Dawwas [34]	3091 (20)	61,6 (16,4)	1526 (49,4)	223 (7,2)	527 (17,1)	12 163 (80)	59,9 (16,2)	6038 (49,6)	785 (6,5)	1856 (15,3)
Lutsey [35]	6786 (8)	60,4 (16,2)	3366 (49,6)	475 (7)	895 (13,2)	30 982 (36,9)	56,4 (15,4)	16 048 (51,8)	1580 (5,1)	2199 (7,1)
Bott-Kitslaar [36]	302 (50,3)	62,4 (14)	185 (62,3)	72 (23,8)	33 (11)	298 (49,7)	58,5 (14,2)	155 (52)	65 (21,8)	12 (4)
Kushnir [37]	47 (12,8)	53,3 (13,9)	12 (25)	НД	НД	152 (41,5)	52,4 (14,7)	52 (34)	НД	НД
Houghton [38]	63 (30)	57,3 (44,1, 67,4)	56 (55,4)	НД	9 (8,8)	39 (18,6)	57,3 (44,1, 67,4)	56 (55,4)	НД	9 (8,8)
Roupe [39]	11 518 (60)	77 (65, 100)	5013 (43,5)	3079 (26,7)	787 (6,8)	7572 (40)	76 (65, 100)	3412 (45,1)	1900 (25,1)	319 (4,2)

Примечания: ААТ – антиагрегантная терапия; ХБП – хроническая болезнь почек; НД – нет данных.



Таблица 3  
Исходы лечения, n (%)  
Table 3  
Treatment outcomes, n (%)

Первый автор	Аликсабан					Ривароксабан					Летальность от всех причин
	Рецидив ВТЭ	Кровотечение			Летальность от всех причин	Рецидив ВТЭ	Кровотечение			Летальность от всех причин	
		Большое	КЗ	ЖК			Большое	КЗ	ЖК		
Bea [12]	1755 (1,8)	2081 (2,2)	НД	НД	6343 (6,6)	844 (2)	1207 (2,9)	НД	НД	2228 (5,3)	
Sindet-Pedersen [13]	32 (2)	НД	26 (1,7)	3 (0,2)	76 (5)	148 (2,2)	НД	126 (1,9)	15 (0,2)	307 (4,6)	
Fukasawa [20]	25 (1,2)	НД	НД	1 (0,05)	НД	25 (1,6)	НД	НД	1 (0,06)	НД	
Tsai [21]	11 (4,1)	13 (4,9)	НД	7 (2,6)	34 (12,8)	35 (3,5)	77 (7,6)	НД	19 (1,9)	16 (1,6)	
Trujillo-Santos [22]	4 (1,4)	3 (1)	НД	0	12 (4,2)	9 (1,3)	15 (2,1)	НД	2 (0,3)	24 (3,4)	
Anusim, 2022 [23]	1 (0,5)	12 (5,9)	НД	НД	13 (6,4)	2 (0,7)	23 (7,8)	НД	НД	7 (2,4)	
Gundersen [24]	4 (4,5)	3 (3,4)	2 (2,2)	НД	НД	61 (2,8)	18 (8,5)	18 (8,5)	НД	НД	
Davis [32]	0	2 (7,4)	НД	НД	НД	0	0	НД	НД	НД	
Howe [33]	НД	1 (4,2)	0	НД	НД	НД	2 (14,3)	1 (7,1)	НД	НД	
Dawwas [34]	25 (0,8)	28 (0,9)	НД	НД	НД	254 (2,1)	188 (1,5)	НД	НД	НД	
Lutsey [35]	НД	49 (0,7)	НД	НД	НД	НД	170 (1,1)	НД	НД	НД	
Bott-Kitslaar [36]	7 (2,3)	11 (3,6)	7 (2,3)	НД	НД	6 (2)	9 (3)	20 (6,7)	НД	НД	
Kushnir [37]	1 (2,1)	1 (2,1)	1 (2,1)	НД	НД	3 (2)	2 (1,3)	12 (7,9)	НД	НД	
Houghton [38]	1 (1,6)	2 (3,2)	1 (1,6)	НД	14 (22,2)	2 (5,1)	0	0	НД	12 (30,8)	
Roupe [39]	80 (1,7)	157 (3,3)	НД	40 (0,8)	564 (11,9)	35 (1,2)	127 (4,4)	НД	25 (0,8)	63 (2,2)	

Примечания: ВТЭ – венозная тромбоземболия; КЗ – клинически значимое; ВЧ – внутривенное; ЖК – желудочно-кишечное; НД – нет данных.

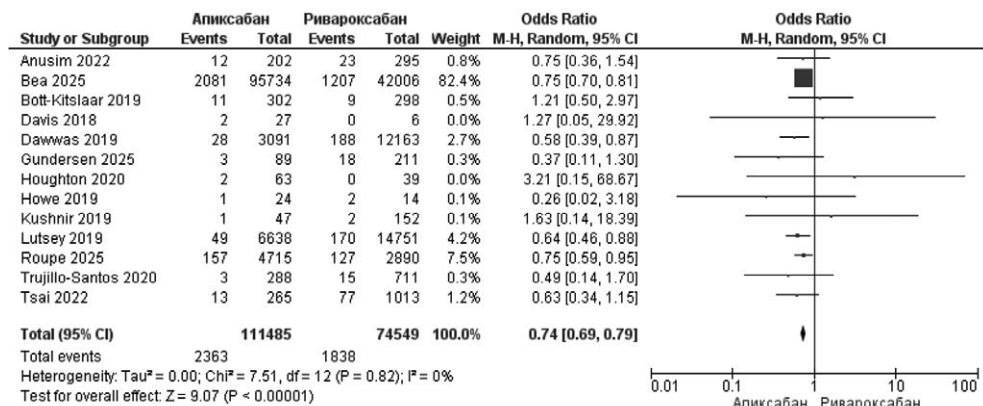


Рис. 2. Риск развития больших кровотечений на фоне приема аликсабана или ривароксабана  
Fig. 2. Risk of major bleeding events on apixaban or rivaroxaban

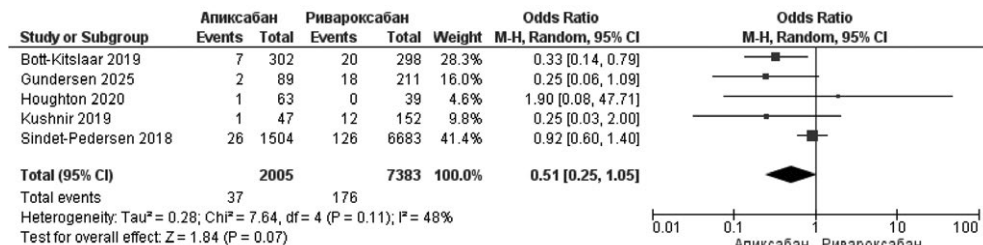


Рис. 3. Риск развития клинически значимых кровотечений на фоне приема аликсабана или ривароксабана  
Fig. 3. Risk of clinically relevant bleeding events on apixaban or rivaroxaban

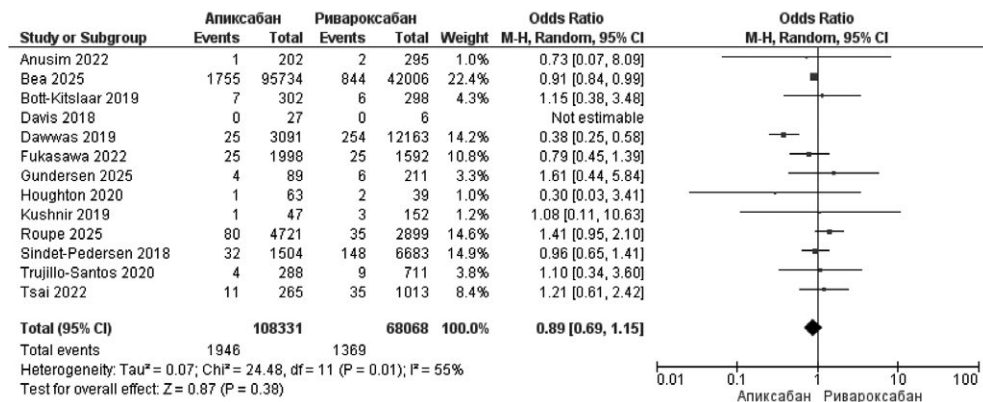
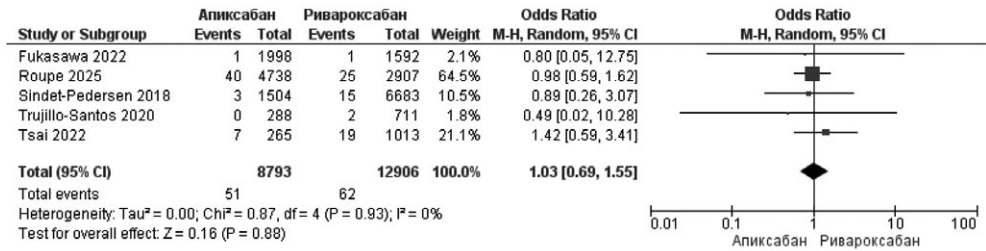
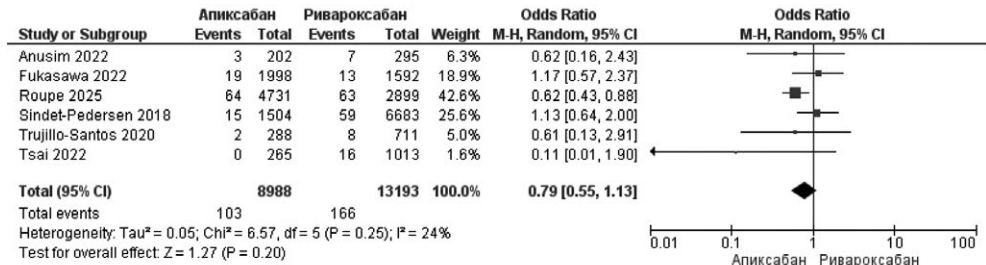


Рис. 4. Риск развития рецидива ВТЭ на фоне приема аликсабана или ривароксабана  
Fig. 4. Risk of VTE events on apixaban or rivaroxaban

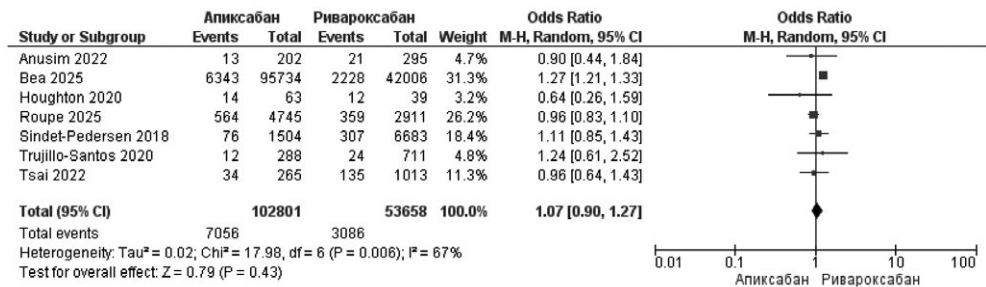
Возникновение рецидива ВТЭ в обозначенные авторами сроки наблюдения было отмечено у 1946 (1,8%) из 108 331 и у 1369 (2%) из 68 068 участников исследований, которые получали терапию аликсабаном и ривароксабаном соответственно. В свою



**Рис. 5. Риск развития внутричерепных кровотечений на фоне приема апиксабана или ривароксабана**  
**Fig. 5. Risk of intracranial bleeding on apixaban or rivaroxaban**



**Рис. 6. Риск развития желудочно-кишечных кровотечений на фоне приема апиксабана или ривароксабана**  
**Fig. 6. Risk of gastrointestinal bleeding on apixaban or rivaroxaban**



**Рис. 7. Риск летального исхода на фоне приема апиксабана или ривароксабана**  
**Fig. 7. Risk of fatal outcome on apixaban or rivaroxaban**

очередь, большие кровотечения на фоне приема апиксабана и ривароксабана развились у 2363 (2,1%) из 111 485 и у 1838 (2,5%) из 74 549 пациентов соответственно. Независимо от дизайна исследований, сводный анализ продемонстрировал существенное снижение распространенности больших кровотечений в группе лечения ВТЭ апиксабаном по сравнению с ривароксабаном (ОШ [отношение шансов]:

0,74; 95% ДИ [доверительный интервал]: 0,69–0,79,  $P < 0,00001$ ; рис. 2). Статистически значимой гетерогенности обнаружено не было ( $\chi^2=7,51$ ;  $df=12$ ;  $P=0,82$ ;  $I^2=0\%$ ). Кроме того, на фоне приема апиксабана наблюдалась тенденция к уменьшению количества клинически значимых кровотечений (ОШ: 0,51; 95% ДИ: 0,25–1,05,  $P=0,07$ ; рис. 3). В отношении частоты развития повторных тромботических событий, внутричерепных и желудочно-кишечных кровотечений, летальных исходов значимых различий между 2 препаратами обнаружено не было ( $P > 0,05$ ; рис. 4–7).

## ■ ОБСУЖДЕНИЕ

В соответствии с рекомендациями PRISMA в метаанализ были включены 15 наблюдательных исследований и 301 821 пациент с ВТЭ, из которых 40,4% принимали апиксабан и 34,4% – ривароксабан. В результате прямого сравнения апиксабана и ривароксабана удалось обнаружить значительно большее количество больших и клинически значимых кровотечений в группе лечения ривароксабаном. Вместе с тем между 2 группами пациентов отсутствовали статистически значимые различия в частоте встречаемости рецидивов ВТЭ, внутричерепных и желудочно-кишечных кровотечений, показателях летальности. Таким образом, полученные данные указывают на превосходящую безопасность апиксабана в реальной клинической практике.

Венозная тромбоземболия является распространенной и потенциально смертельной патологией, и, по разным оценкам, частота встречаемости первого эпизода ВТЭ составляет 0,7–1,4 случая на 1000 человеко-лет [40]. Необходимо учитывать социально-экономические последствия ВТЭ: только в США ежегодные затраты достигают 13,5–27,2 млрд долларов [41]. За последнее десятилетие ПОАК нашли широкое применение в клинической практике и были включены в ведущие руководства по лечению ВТЭ [7, 8]. Преимущества ПОАК по сравнению с АВК заключаются в быстром начале действия и предсказуемом фармакокинетическом профиле, что позволяет отказаться от лабораторного мониторинга, упростить прием и избежать коррекции стандартной дозы препарата [10]. Однако без прямого сравнения различных ПОАК в клинических исследованиях выбор какого-либо из препаратов до настоящего времени основывался на более удобной схеме лечения, характеристиках или предпочтениях пациентов [42].

Рецидив ВТЭ и кровотечение относятся к наиболее серьезным осложнениям антикоагулянтной терапии ВТЭ. Именно поэтому сведения о клинической эффективности и безопасности различных препаратов являются важным фактором при выборе лекарственного средства. В результате непрямого сравнения ПОАК со стандартным лечением Cohen et al. не обнаружили различий в риске возникновения рецидива ВТЭ между апиксабаном и ривароксабаном [17]. Другой метаанализ также не выявил значимых различий между апиксабаном и ривароксабаном в отношении повторных тромботических событий (отношение рисков [ОР]: 0,57; 95% ДИ: 0,29–1,15) [18]. Напротив, наблюдательное исследование Dawwas et al. при помощи регрессионных моделей Кокса показало, что применение апиксабана по сравнению с ривароксабаном было связано со снижением риска рецидива ВТЭ (ОР: 0,37; 95% ДИ: 0,24–0,55,  $P < 0,0001$ ) и больших кровотечений (ОР: 0,54; 95% ДИ: 0,37–0,82,  $P=0,0031$ ) [34]. В публикациях последних лет авторы указывают на более высокий профиль безопасности апиксабана у пациентов пожилого возраста, с онкологическими заболеваниями, хронической почечной дисфункцией и спровоцированной ВТЭ [39,



43, 44]. Метаанализ Aryal et al., в который вошли 5 обсервационных исследований и 45 468 пациентов с ВТЭ, продемонстрировал сопоставимую эффективность апиксабана и ривароксабана в части предупреждения рецидива ВТЭ и меньшее количество геморрагических осложнений на фоне приема апиксабана [45]. Таким образом, результаты собственного метаанализа в основном согласуются с данными предыдущих исследований и усиливают аргументы в пользу более безопасного применения апиксабана у пациентов с ВТЭ.

Наряду с тем, что представленный систематический обзор включает прямую сравнительную оценку и метаанализ результатов применения апиксабана и ривароксабана в реальной клинической практике, он имеет целый ряд ограничений. Во-первых, 3 включенных исследования относились к категории низкого качества, в которых анализируемые группы пациентов были представлены небольшими когортами. Во-вторых, отличия, связанные с критериями включения в исследования, трактовкой конечных точек, режимами дозирования препаратов и сроками последующего наблюдения, предполагают осторожную интерпретацию исходов лечения. Кроме того, библиографический поиск предполагал отбор только англоязычных статей, в результате чего некоторые публикации могли не войти в настоящее исследование.

## ■ ЗАКЛЮЧЕНИЕ

Систематический обзор и метаанализ, основанные на данных реальной клинической практики и результатах обсервационных исследований, убедительно продемонстрировали преимущества апиксабана при сравнении с ривароксабаном в отношении уменьшения количества больших кровотечений на фоне сопоставимого риска повторных тромботических событий у пациентов с венозной тромбоэмболией. Для подтверждения собственных результатов (особенно в части распространенности и структуры геморрагических осложнений) необходимо проведение крупных, хорошо спланированных контролируемых рандомизированных исследований.

## ■ ЛИТЕРАТУРА/REFERENCES

1. Ageno W, Haas S, Weitz JJ, et al. Characteristics and management of patients with venous thromboembolism: the GARFIELD-VTE Registry. *Thromb Haemost.* 2019;119(2):319–327. <https://doi.org/10.1055/s-0038-1676611>
2. Kahn SR, Galanau J, Vedantham S, et al. Guidance for the prevention and treatment of the post-thrombotic syndrome. *J Thromb Thrombolysis.* 2016;41(1):144–153. <https://doi.org/10.1007/s11239-015-1312-5>
3. Klok FA, van der Hulle T, den Exter PL, et al. The post-PE syndrome: a new concept for chronic complications of pulmonary embolism. *Blood Rev.* 2014;28(6):221–226. <https://doi.org/10.1016/j.blre.2014.07.003>
4. Prandoni P, Lensing AW, Cogo A, et al. The long-term clinical course of acute deep venous thrombosis. *Ann Intern Med.* 1996;125(1):1–7. <https://doi.org/10.7326/0003-4819-125-1-199607010-00001>
5. Prandoni P, Noventa F, Ghirarduzzi A, et al. The risk of recurrent venous thromboembolism after discontinuing anticoagulation in patients with acute proximal deep vein thrombosis or pulmonary embolism. A prospective cohort study in 1,626 patients. *Haematologica.* 2007;92(2):199–205. <https://doi.org/10.3324/haematol.10516>
6. Limone BL, Hernandez AV, Michalak D, et al. Timing of recurrent venous thromboembolism early after the index event: a metaanalysis of randomized controlled trials. *Thromb Res.* 2013;132(4):420–426. <https://doi.org/10.1016/j.thromres.2013.08.003>
7. Kearon C, Akl EA, Ormelas J, et al. Antithrombotic therapy for VTE disease: CHEST guideline and expert panel report. *Chest.* 2016;149(2):315–352. <https://doi.org/10.1016/j.chest.2015.11.026>
8. Kakkos SK, Gohel M, Baekgaard N, et al. Editor's choice – European Society for Vascular Surgery (ESVS) 2021 clinical practice guidelines on the management of venous thrombosis. *Eur J Vasc Endovasc Surg.* 2021;61(1):9–82. <https://doi.org/10.1016/j.ejvs.2020.09.023>
9. Adam SS, McDuffie JR, Ortel TL, et al. Comparative effectiveness of warfarin and new oral anticoagulants for the management of atrial fibrillation and venous thromboembolism: a systematic review. *Ann Intern Med.* 2012;157(11):796–807. <https://doi.org/10.7326/0003-4819-157-10-201211200-00532>
10. Lee LH. DOACs – advances and limitations in real world. *Thromb J.* 2016;14(Suppl 1):17. <https://doi.org/10.1186/s12959-016-0111-3>
11. Sindet-Pedersen C, Pallisgaard JL, Staerk L, et al. Temporal trends in initiation of VKA, rivaroxaban, apixaban and dabigatran for the treatment of venous thromboembolism – A Danish nationwide cohort study. *Sci Rep.* 2017;7(1):3347. <https://doi.org/10.1038/s41598-017-03596-x>

12. Bea S, Iyer GS, Kim DH, et al. Oral anticoagulation and risk of adverse clinical outcomes in venous thromboembolism. *JAMA Intern Med.* 2025;185(7):837–846. <https://doi.org/10.1001/jamainternmed.2025.1109>
13. Sindet-Pedersen C, Staerk L, Pallisgaard JL, et al. Safety and effectiveness of rivaroxaban and apixaban in patients with venous thromboembolism: a nationwide study. *Eur Heart J Cardiovasc Pharmacother.* 2018;4(4):220–227. <https://doi.org/10.1093/ehjcvp/pyy021>
14. Hellfritzsch M, Grove EL, Adelborg K. Apixaban or rivaroxaban in the treatment of acute venous thromboembolism? *Ann Transl Med.* 2019;7 (Suppl 6):S206. <https://doi.org/10.21037/atm.2019.07.03>
15. Bauersachs R, Berkowitz SD, Brenner B, et al.; EINSTEIN Investigators. Oral rivaroxaban for symptomatic venous thromboembolism. *N Engl J Med.* 2010 Dec 23;363(26):2499–2510. <https://doi.org/10.1056/NEJMoa1007903>
16. Agnelli G, Buller HR, Cohen A, et al.; AMPLIFY-EXT Investigators. Apixaban for extended treatment of venous thromboembolism. *N Engl J Med.* 2013 Feb 21;368(8):699–708. <https://doi.org/10.1056/NEJMoa1207541>
17. Cohen AT, Hamilton M, Bird A, et al. Comparison of the non-VKA oral anticoagulants apixaban, dabigatran, and rivaroxaban in the extended treatment and prevention of venous thromboembolism: systematic review and network meta-analysis. *PLoS One.* 2016;11(8):e0160064. <https://doi.org/10.1371/journal.pone.0160064>
18. Mantha S, Ansell J. Indirect comparison of dabigatran, rivaroxaban, apixaban and edoxaban for the treatment of acute venous thromboembolism. *J Thromb Thrombolysis.* 2015;39(2):155–165. <https://doi.org/10.1007/s11239-014-1102-5>
19. Liu ZY, Zhang HX, Ma LY, et al. Non-vitamin K antagonist oral anticoagulants in venous thromboembolism patients: a meta-analysis of real-world studies. *BMC Cardiovasc Disord.* 2022;22(1):105. <https://doi.org/10.1186/s12872-022-02550-8>
20. Fukasawa T, Seki T, Nakashima M, et al. Comparative effectiveness and safety of edoxaban, rivaroxaban, and apixaban in patients with venous thromboembolism: a cohort study. *J Thromb Haemost.* 2022;20(9):2083–2097. <https://doi.org/10.1111/jth.15799>
21. Tsai ML, Lee CH, Hsieh MJ, et al. A Comparison among non-vitamin K antagonist oral anticoagulants in Asian patients with venous thromboembolism: a multi-institutional study. *J Clin Med.* 2022;11(23):7159. <https://doi.org/10.3390/jcm11237159>
22. Trujillo-Santos J, Berouj P, Moustafa F, et al. Rivaroxaban or apixaban in fragile patients with acute venous thromboembolism. *Thromb Res.* 2020;193:160–165. <https://doi.org/10.1016/j.thromres.2020.06.035>
23. Anusim N, Ghimire B, Smalley M, et al. Safety and efficacy of apixaban and rivaroxaban in obese patients with acute venous thrombosis/embolism. *Eur J Haematol.* 2022;109(4):409–412. <https://doi.org/10.1111/ejh.13817>
24. Gundersen P, Basilio A, Draper A, et al. Evaluation of bleeding risk with apixaban versus rivaroxaban in patients with gastrointestinal cancer. *J Hematol Oncol Pharm.* 2025;15(5):192–198.
25. Moher D, Liberati A, Tetzlaff J, et al.; PRISMA Group. Preferred reporting items for systematic reviews and meta-analyses: the PRISMA statement. *BMJ.* 2009;339:b2535. <https://doi.org/10.1136/bmj.b2535>
26. Stroup DF, Berlin JA, Morton SC, et al. Meta-analysis of observational studies in epidemiology: a proposal for reporting. Meta-analysis of Observational Studies in Epidemiology (MOOSE) group. *JAMA.* 2000;283(15):2008–2012. <https://doi.org/10.1001/jama.283.15.2008>
27. Oremus M, Oremus C, Hall GB, et al.; ECT & Cognition Systematic Review Team. Inter-rater and test-retest reliability of quality assessments by novice student raters using the Jadad and Newcastle-Ottawa Scales. *BMJ Open.* 2012;2(4):e001368. <https://doi.org/10.1136/bmjopen-2012-001368>
28. Sanderson S, Tatt ID, Higgins JP. Tools for assessing quality and susceptibility to bias in observational studies in epidemiology: a systematic review and annotated bibliography. *Int J Epidemiol.* 2007;36(3):666–676. <https://doi.org/10.1093/ije/dym018>
29. Schulman S, Kearon C; subcommittee on control of anticoagulation of the scientific and standardization committee of the International Society on Thrombosis and Haemostasis. Definition of major bleeding in clinical investigations of antithrombotic medicinal products in non-surgical patients. *J Thromb Haemost.* 2005;3(4):692–694. <https://doi.org/10.1111/j.1538-7836.2005.01204.x>
30. Kaatz S, Ahmad D, Spyropoulos AC, et al.; subcommittee on control of anticoagulation. Definition of clinically relevant non-major bleeding in studies of anticoagulants in atrial fibrillation and venous thromboembolic disease in non-surgical patients: communication from the SSC of the ISTH. *J Thromb Haemost.* 2015;13(11):2119–2126. <https://doi.org/10.1111/jth.13140>
31. Review Manager (RevMan). Version 5.3. Copenhagen: The Nordic Cochrane Centre, The Cochrane Collaboration; 2014.
32. Davis DO, Davis KA. Evaluation of direct-acting oral anticoagulant use in patients with cancer. *J Pharm Pract.* 2018;31(5):441–444. <https://doi.org/10.1177/0897190017722873>
33. Howe Z, Naville-Cook C, Cole D. Bleeding rates of Veterans taking apixaban or rivaroxaban for atrial fibrillation or venous thromboembolism. *J Thromb Thrombolysis.* 2019;47(2):280–286. <https://doi.org/10.1007/s11239-018-1770-7>
34. Dawwas GK, Brown J, Dietrich E, et al. Effectiveness and safety of apixaban versus rivaroxaban for prevention of recurrent venous thromboembolism and adverse bleeding events in patients with venous thromboembolism: a retrospective population-based cohort analysis. *Lancet Haematol.* 2019;6(1):e20–e28. [https://doi.org/10.1016/S2352-3026\(18\)30191-1](https://doi.org/10.1016/S2352-3026(18)30191-1)
35. Lutsey PL, Zakai NA, MacLachlan RF, et al. Risk of hospitalised bleeding in comparisons of oral anticoagulant options for the primary treatment of venous thromboembolism. *Br J Haematol.* 2019;185(5):903–911. <https://doi.org/10.1111/bjh.15857>
36. Bott-Kitslaar DM, McBane RD, Casanegra AI, et al. Apixaban and rivaroxaban in patients with acute venous thromboembolism. *Mayo Clin Proc.* 2019;94(7):1242–1252. <https://doi.org/10.1016/j.mayocp.2018.09.022>
37. Kushnir M, Choi Y, Eisenberg R, et al. Efficacy and safety of direct oral factor Xa inhibitors compared with warfarin in patients with morbid obesity: a single-centre, retrospective analysis of chart data. *Lancet Haematol.* 2019;6(7):e359–e365. [https://doi.org/10.1016/S2352-3026\(19\)30086-9](https://doi.org/10.1016/S2352-3026(19)30086-9)
38. Houghton DE, Casanegra AI, Peterson LG, et al. Treatment of upper extremity deep vein thrombosis with apixaban and rivaroxaban. *Am J Hematol.* 2020;95(7):817–823. <https://doi.org/10.1002/ajh.25820>
39. Roupe M, Rosengren A, Pivodic A, et al. Bleeding risk on rivaroxaban versus apixaban in older patients with venous thromboembolism: a nationwide observational register-based study. *Eur J Intern Med.* 2025;142:106438. <https://doi.org/10.1016/j.ejim.2025.106438>
40. Huang W, Goldberg RJ, Anderson FA, et al. Secular trends in occurrence of acute venous thromboembolism: the Worcester VTE study (1985–2009). *Am J Med.* 2014;127(9):829–839.e5. <https://doi.org/10.1016/j.amjmed.2014.03.041>
41. Mahan CE, Borrego ME, Woerschling AL, et al. Venous thromboembolism: annualised United States models for total, hospital-acquired and preventable costs utilising long-term attack rates. *Thromb Haemost.* 2012;108(2):291–302. <https://doi.org/10.1160/TH12-03-0162>
42. Tritschler T, Kraaijpoel N, Le Gal G, et al. Venous thromboembolism: advances in diagnosis and treatment. *JAMA.* 2018;320(15):1583–1594. <https://doi.org/10.1001/jama.2018.14346>
43. Schaefer JK, Erickson J, Kong X, et al. A comparison of outcomes with apixaban, rivaroxaban, and warfarin for atrial fibrillation and/or venous thromboembolism. *JACC Adv.* 2025;4(5):101714. <https://doi.org/10.1016/j.jacadv.2025.101714>
44. Sun J, Mehta HB, Segal JB, et al. Comparative safety and effectiveness of apixaban and rivaroxaban for treatment of cancer-associated venous thromboembolism: A retrospective cohort study. *PLoS Med.* 2025;22(9):e1004754. <https://doi.org/10.1371/journal.pmed.1004754>
45. Aryal MR, Gosain R, Donato A, et al. Systematic review and meta-analysis of the efficacy and safety of apixaban compared to rivaroxaban in acute VTE in the real world. *Blood Adv.* 2019;3(15):2381–2387. <https://doi.org/10.1182/bloodadvances.2019000572>

# Наскар Гель



nascar-gel.by

## Силиконовый гель для лечения и профилактики рубцов

- послеоперационных рубцов
- гипертрофических и келоидных рубцов
- рубцов после удаления татуировок
- рубцов после лазерной терапии
- посттравматических рубцов
- рубцов от акне
- растяжек кожи
- ожоговых рубцов



ИЗДЕЛИЕ МЕДИЦИНСКОГО НАЗНАЧЕНИЯ. ПЕРЕД ПРИМЕНЕНИЕМ ОЗНАКОМЬТЕСЬ С ИНСТРУКЦИЕЙ ПО ПРИМЕНЕНИЮ И/ИЛИ ПРОКОНСУЛЬТИРУЙТЕСЬ С ВРАЧОМ.

На правах рекламы. Гель для лечения рубцов Наскар Гель, 15 г. Имеются меры предосторожности. Перед применением Наскар Гель беременным и кормящим женщинам следует проконсультироваться с врачом. Производитель: Гофарм Сп. з о.о. Сп. к., ПОЛЬША. Держатель регистрационного удостоверения: Амакс Лтд, ВЕЛИКОБРИТАНИЯ. Регистрационное удостоверение геля для лечения рубцов Наскар Гель, 15 г №ИМ-7.115872 от 17.07.2024 г.